ATLAS DE HEMATOLOGÍA

CON INTERPRETACIÓN DE HISTOGRAMAS Y ESCATERGRAMAS

ABBOTT DIAGNÓSTICOS
UNA DIVISIÓN DE ABBOTT LABORATORIES

ATLAS DE HEMATOLOGÍA

CON INTERPRETACIÓN DE HISTOGRAMAS Y ESCATERGRAMAS

http://booksmedicos.blogspot.com

Abbott Laboratories de México S.A. de C.V.
Marketing Editor: Q.F.B. Alfonso Ortega Seoane.
Gerencia General: Ing. Carlos García Monsreal.
Coordinador de la Producción: Q.F.B. Alfonso Ortega Seoane

Dinfor S.A. de C.V.
Popotla 96-7
Col. Tizapán
San Ángel, Deleg. Álvaro Obregón (01090)
México, D.F.
Director de la Publicación: José Manuel Almudí Catalán

Todos los derechos reservados. Esta publicación está protegida por derechos de autor, por lo que ninguna parte puede ser reproducida en forma alguna, incluyendo fotocopiado o almacenado en cualquier medio de almacenamiento masivo sin un permiso otorgado por escrito.

El material contenido en la presente edición, incluyendo textos, gráficas, imágenes, figuras, tablas, etc. no está diseñado para ser utilizado como referencia, sin embargo es representativo con finalidad de capacitación y entrenamiento únicamente.

Copyright © 2002
ISSN Nº: 1666-7174
Año 1 - Edición 1
Edición, producción y realización gráfica
E.C. S.A.
Cerrito 1136 Piso 5 C.P. 1010
Buenos Aires, Argentina

http://booksmedicos.blogspot.com

Índice

Módulo I

- Prólogo 11
- Las células sanguíneas normales y la hematopoyesis 13
- Fórmula o Serie roja 17
  - Los eritrocitos 17
  - Las anemias 23
  - Frotis de sangre periférica: la serie roja 29
- Fórmula o Serie blanca 34
  - Los granulocitos 34
  - Los linfocitos y plasmocitos 38
  - Las leucemias 42
  - Monocitos y macrófagos 46
  - Los linfomas 50
  - Frotis de sangre periférica: la serie blanca 53
- Fórmula plaquetaria 58
  - Las plaquetas 58
  - Frotis de sangre periférica: plaquetas 62
- Bioseguridad en el laboratorio hematológico 64

Módulo II

- Interpretación de Histogramas 67
  - 2.1. Introducción 67
  - 2.2. Tecnologías aplicadas a la generación de histogramas y escatergramas 67
  - 2.3. Impedancia eléctrica para conteo de eritrocitos y plaquetas 68
  - 2.4. Impedancia eléctrica aplicada al conteo y clasificación de células blancas con reporte de la diferencial de 3 partes 72
  - 2.5. Impedancia eléctrica enfocada por flujo para conteo de eritrocitos, plaquetas y leucocitos 74
  - 2.6. Tecnología MAPSS (multi-angle-polarized-scatter-separation) 76
- Conclusiones 85
- Glosario sobre la tecnología Cell Dyn 86
- Bibliografía 93

http://booksmedicos.blogspot.com

http://booksmedicos.blogspot.com

Módulo I

http://booksmedicos.blogspot.com

http://booksmedicos.blogspot.com

Las células sanguíneas normales y la hematopoyesis

La sangre del ser humano, como la de todos los mamíferos, contiene una serie de células especializadas esenciales para la supervivencia: los *eritrocitos*, encargados del transporte de oxígeno a los tejidos; las *plaquetas*, que intervienen en la coagulación y en la integridad tisular; y los *leucocitos*, que cumplen funciones de defensa del huésped.

Los leucocitos incluyen a varios tipos de células con funciones diferentes entre sí:

· Los granulocitos, caracterizados por sus gránulos intracitoplasmáticos. Entre ellos se encuentran los neutrófilos, los basófilos y los eosinófilos.

· Los linfocitos, subdivididos a su vez en células T y células B. Las primeras con capacidad de destrucción citotóxica (CD8) o presentadoras de antígenos (CD4), mientras que las células B son las encargadas de sintetizar anticuerpos.

· Los monocitos, encargados de funciones de fagocitosis tanto en circulación como en los tejidos.

La producción de estas células está a cargo de la médula ósea, en donde se desarrollan a partir de células pluripotenciales que van madurando y diferenciándose

Representación esquemática que muestra la composición normal de la sangre y la relación proporcional entre las distintas células que la conforman.

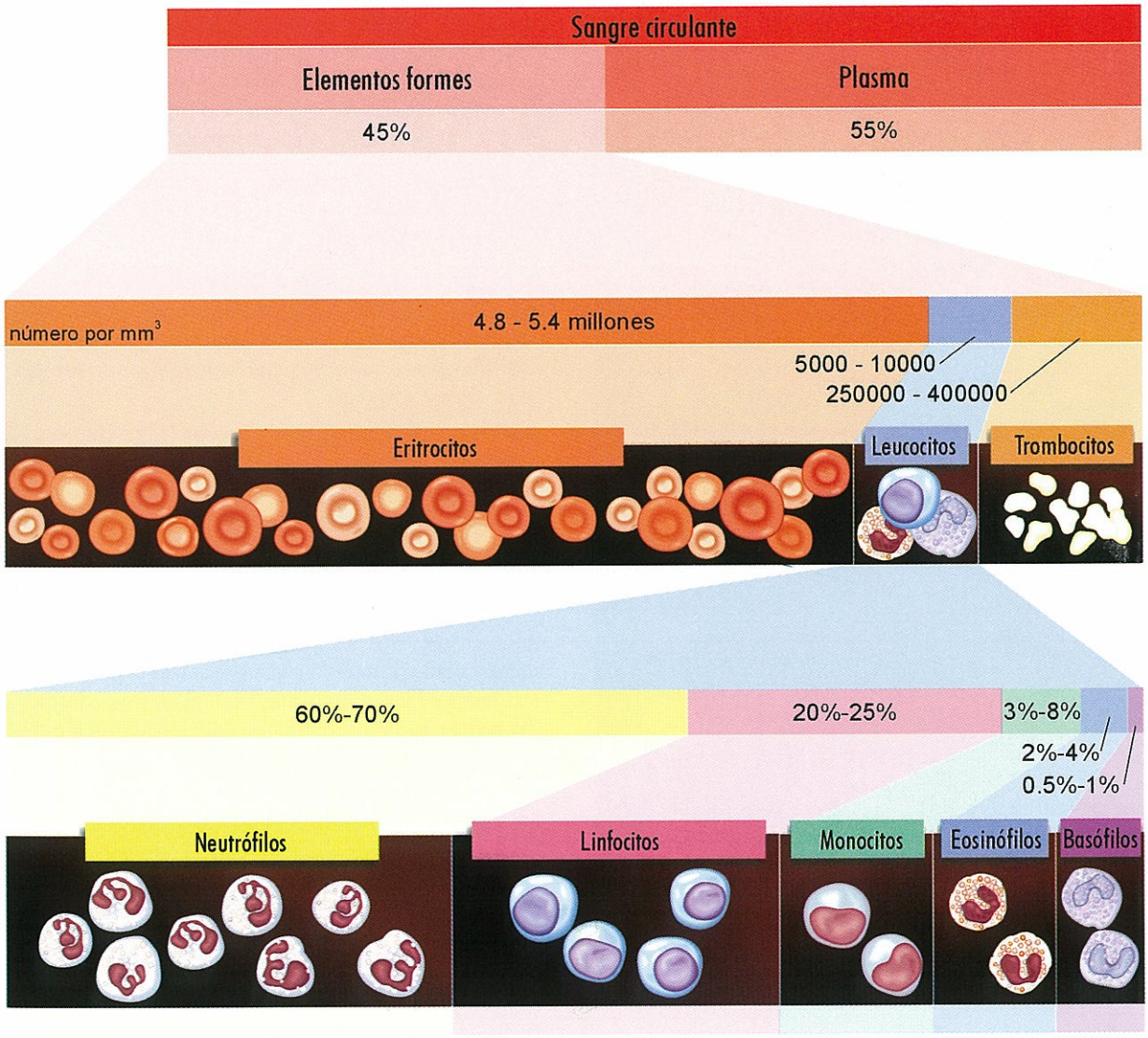

http://booksmedicos.blogspot.com

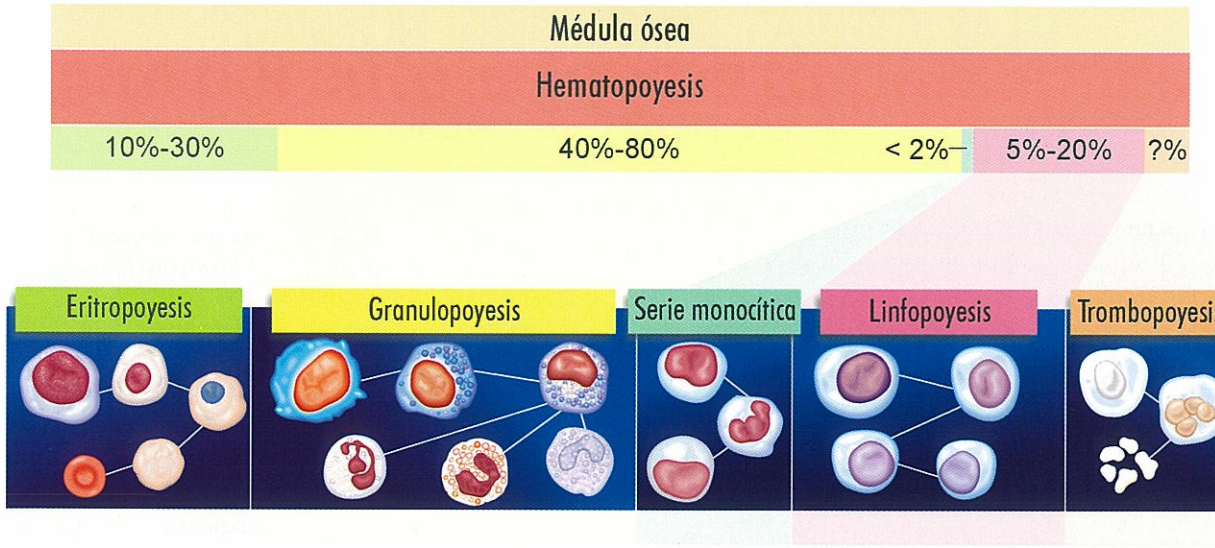

Los precursores sanguíneos se organizan en la médula ósea formando colonias celulares. A partir de éstas, y guiadas por las citocinas y los factores de crecimiento específicos, se produce la diferenciación de cada una de las líneas celulares.

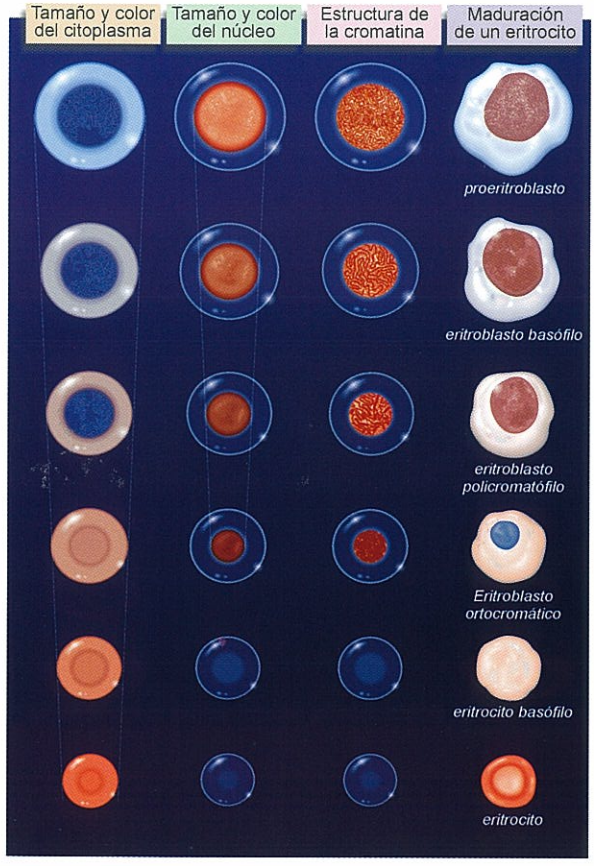

La maduración celular en la hematopoyesis comprende un gran número de transformaciones que marcan el proceso de diferenciación celular. Esta ilustración muestra algunos de los cambios más ostensibles de los precursores sanguíneos durante su maduración.

hacia las diferentes líneas celulares. El nivel de las células maduras circulantes está controlado por múltiples factores humorales y celulares y se ajusta rápidamente de acuerdo con las necesidades del momento. Por ejemplo, en la infección por una amplia variedad de microorganismos resulta en una casi inmediata liberación de neutrófilos maduros por parte de la médula ósea, seguida por un aumento en la producción de otros granulocitos y monocitos hasta que el agente infeccioso es eliminado.

LA HEMATOPOYESIS

La hematopoyesis es el proceso mediante el cual se forman las células de la sangre en la médula ósea, a partir de una célula madre pluripotencial o *stem cell*. A partir de dicha célula se originarán las diferentes series celulares: eritrocitos, leucocitos y plaquetas.

Para que esto ocurra, han de tener lugar una serie de fenómenos concatenados que se inician a nivel unicelular con la autoduplicación, seguidos de diferenciación y maduración, culminando con la producción de las células maduras que serán liberadas a la circulación.

Se considera la *diferenciación* como la secuencia de hechos genéticos que permiten a una célula sintetizar productos específicos, los que le confieren potencialidad para determinada función. La *maduración* es la secuencia de fenómenos bioquímicos y morfológicos iniciados por la diferenciación y que confieren capacidad funcional a la célula.

La *stem cell* es capaz de autoduplicarse, resultando en células hijas que conservan la capacidad de la célula madre de dar origen a nuevos linajes celulares. Las células hijas son las "unidades formadoras de colonias" o *colony forming unit* (CFU), las cuales ya tienen la información genética que les permitirá definirse hacia una serie celular. Esta serie de estados secuenciales de la hematopoyesis, de pluripotencial a bipotencial o unipotencial, es irreversible.

http://booksmedicos.blogspot.com

Regulación de la hematopoyesis

En la hematopoyesis participan una serie de factores reguladores y estimulantes entre los cuales están presentes diversas interleucinas, factores de crecimiento y otras citocinas.

La acción de las citocinas sobre las células hematopoyéticas es muy amplia y compleja. La mayoría de ellas tiene influencia sobre determinado linaje celular y en cierto estadio de maduración celular.

Las citocinas son glucoproteínas que actúan a muy bajas concentraciones sobre receptores, lo cual produce determinadas señales que ordenan a la célula vivir, morir, proliferarse, diferenciarse o ejercer cierta función. Se calcula que el número de citocinas que actúan sobre la hematopoyesis supera los 60, y su función en los precursores celulares de las diferentes series es generar señales para la supervivencia, proliferación o diferenciación celular hacia cierto linaje celular. Generalmente regulan más de una línea celular y muestran efecto aditivo o sinérgico con otros factores de crecimiento, modulando la expresión de genes reguladores productores de citocinas.

Esquema general de la hematopoyesis en el que se muestra la participación de los distintos factores reguladores.

De todos los factores de crecimiento hemolinfopoyéticos reconocidos, es quizá la IL-3 la más investigada hoy en día por la capacidad que posee de estimular múltiples líneas celulares, así como la síntesis de inmunoglobulinas (Igs). Es posible que la complejidad en el conocimiento de la regulación de la hematopoyesis disminuya con el estudio de los receptores para las diferentes hemolinfopoyetinas. Se ha propuesto la existencia de una familia de receptores para diferentes factores de crecimiento entre los que se encuentran la hormona del crecimiento, prolactina, eritropoyetina (EPO), trombopoyetina (TPO), factor estimulador de colonias de granulocitos (FEC-G), factor estimulador de colonias de granulocitos y monocitos (FEC- GM), y las interleucinas IL-2, IL-3, IL-4 e IL-6.

Los factores estimulantes de colonias son moléculas capaces de estimular el crecimiento y la maduración de determinados linajes celulares de la médula ósea. Entre ellos se identifican el GM-CSF (factor estimulante de la colonia granulocito-macrófago), el G-CSF (factor estimulante de la colonia de granulocitos), el M-CSF (factor estimulante de la colonia de macrófagos) y la interleucina-3 (factor estimulante de múltiples colonias).

Otros factores que regulan la hematopoyesis a nivel de ciertas líneas celulares son la eritropoyetina (regula la eritropoyesis) y la trombopoyetina (regula la trombo-

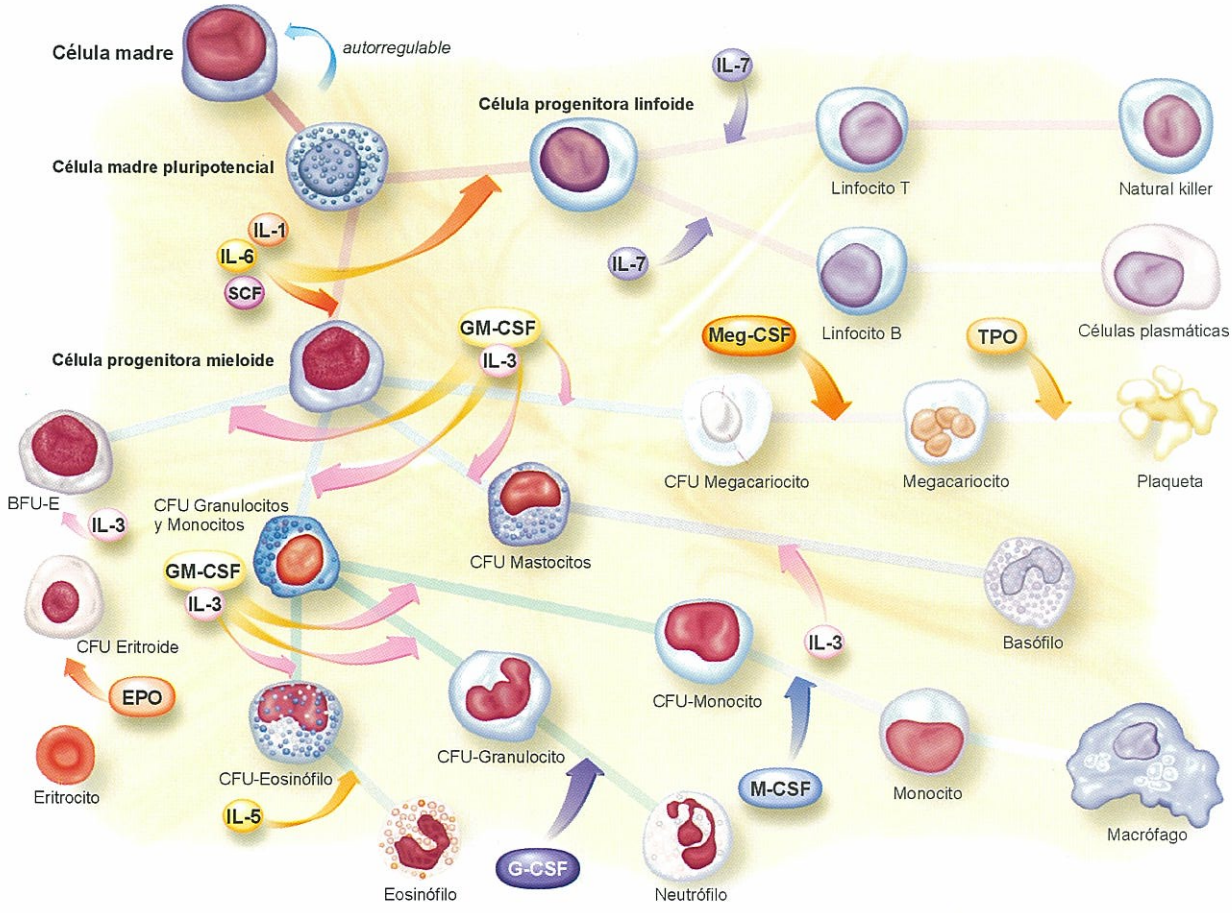

http://booksmedicos.blogspot.com

Acción de los factores de crecimiento en progenitores hematopoyéticos y células sanguíneas

Células blanco	Factores hemolinfopoyéticos
UFC-B1. UFC-LM	LK, IL-1, IL-3, IL-6, IL-12
UFC-GEMM	LK, FEC-GM, IL-3, IL-4
UFC-L	LK, IL-1
UFC-GM	LK, FEC-G, FEC-GM, IL-4
UFB-E	LK, EPO, IL-3, IL-9
UFC-E	LK, EPO, IL-3, IL-4
UFC-M	LK, FEC-M, IL-6
UFC-G	LK, FEC-G, FEC-GM, FEC-M, IL-6
UFB-Meg	LK, IL-3, IL-6 TPO
UFC-Meg	LK, IL-3, IL-4, IL-6 TPO
UFC-Bas	LK, IL-11
UFC-LB	LK, IL-2, IL-4, IL-7
UFC-LT	LK, IL-2, IL-7
Proeritroblasto	EPO
Linfoblasto B	IL-2, IL-4
Linfoblasto T	IL-2, IL-7
Monocito/macrófago	FEC-G, FEC-M, IL-1, IL-7
Neutrófilo	FEC-G, FEC-GM, IL-1, IL-18
Basófilo/mastocito	LK, FEC-GM, IL-4, IL-11
Eosinófilo	FEC-GM, IL-5
Linfocito B/C. Plasmática	IL-2, IL-4, IL-5, IL-6
Linfocito T	IL-2, IL-4, IL-7
Linfocito GG	IL-2, IL-6, IL-10

UFC= unidad formadora de colonias. *UFB*= Unidad formadora de brotes. *B1*= Blastos. *LM*= Linfoide-mieloide. *GEMM*= Granulocitos, monocitos, megacariocitos. *L*= Linfoide. *GM*= Granulocitos, monocitos. *E*= Eritroide. *M*= Monocitos. *G*= Granulocitos. *Meg*= Megacariocitos. *Bas*= Basófilos. *Eo*= Eosinófilos. *LB*= Linfocitos B. *LT*= Linfocitos T. *GG*= Grande granular. *LK*= Ligando c-kit. *IL*= Interleucina. *FEC*= Factor estimulante de colonias. *EPO*= Eritropoyetina. *TPO*= Trombopoyetina.

poyesis). La eritropoyetina es sintetizada a nivel de las células peritubulares intersticiales o tubulares del riñón, aunque se considera que también existe producción de esta hormona a nivel hepático y por parte de los macrófagos medulares. La acción de la eritropoyetina en la eritropoyesis ya se observa desde los primeros precursores eritroides, es decir, a nivel de BFU-E y CFU-E. Todos los precursores de la serie roja poseen receptores específicos para eritropoyetina.

La trombopoyetina es considerada el mayor regulador de la proliferación, diferenciación y producción de plaquetas.

http://booksmedicos.blogspot.com

Fórmula o Serie roja

Los eritrocitos

Los eritrocitos son células altamente especializadas en el transporte de oxígeno hacia los tejidos. El conjunto de células de la serie roja, es decir, desde los progenitores hasta la célula madura, se conoce con el nombre de eritrón, unidad considerada un verdadero órgano en términos funcionales.

La eritropoyesis –que tiene lugar en la médula ósea– es el proceso mediante el cual los progenitores eritroides progresan a través de diferentes estadios madurativos, transformándose en células cada vez más especializadas y maduras, hasta alcanzar la circulación sanguínea.

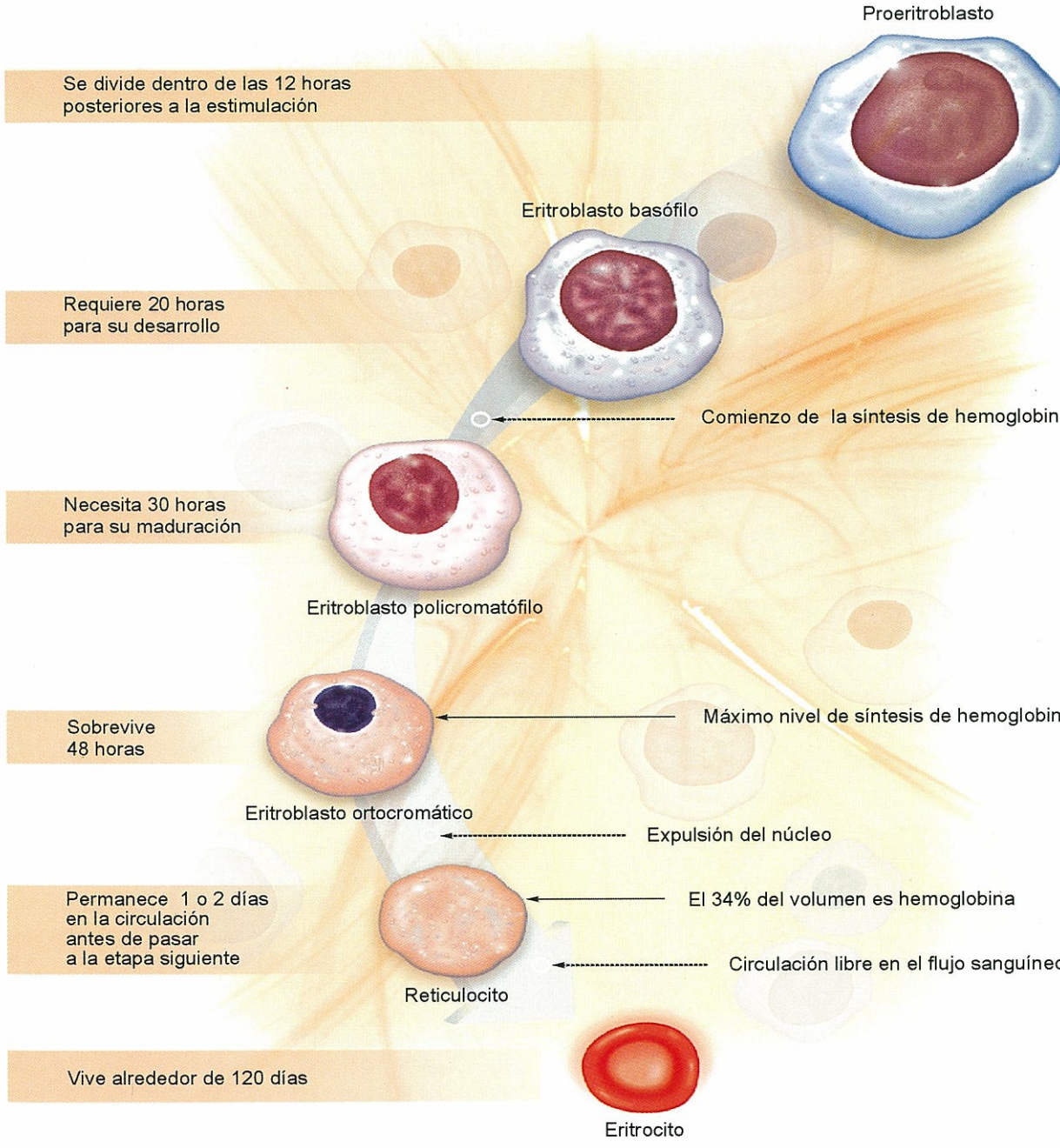

Representación esquemática del proceso de eritropoyesis.

http://booksmedicos.blogspot.com

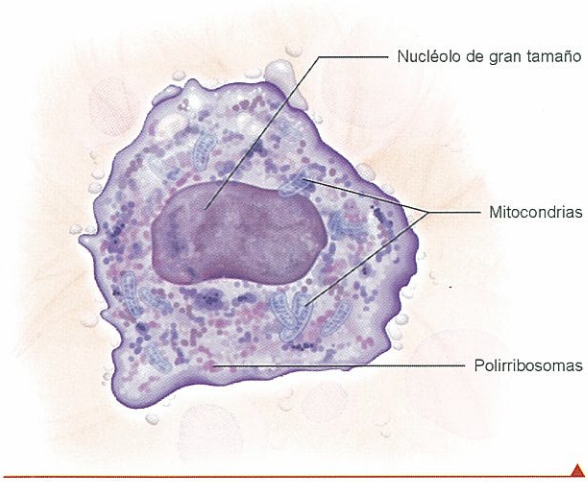

Representación de la BFU-CFU con sus principales características morfológicas.

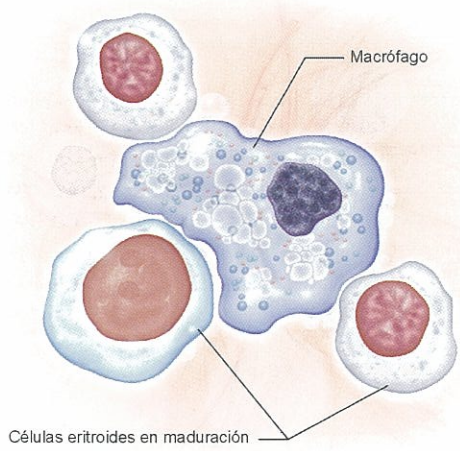

Isla eritroblástica: Macrófago rodeado de precursores eritroides en la médula ósea.

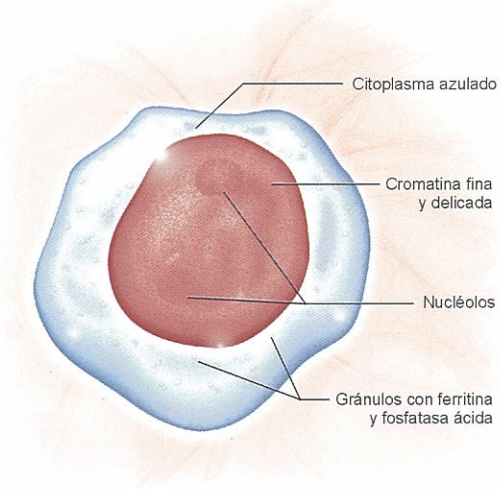

Proeritroblasto: Célula de 20-25 µm de diámetro, con un gran núcleo inmaduro que ocupa la mayor parte de la superficie celular.

PROGENITORES ERITROIDES E ISLA ERITROBLÁSTICA

· **BFU-E.** La célula madre que va a dar origen a la serie roja es la BFU-E (*burst forming unit-erythroid*), derivada a su vez de la célula pluripotencial o *stem cell*, la cual es capaz, de acuerdo con el estímulo recibido, de diferenciarse hacia granulocitos, eritroblastos, macrófagos o megacariocitos.

· **CFU-E.** A medida que el proceso de maduración progresa, se desarrolla la CFU-E (*colony forming unit-erythroid*), célula sumamente sensible a la acción de la eritropoyetina.

Tanto la BFU-E como la CFU-E se encuentran en mínimas proporciones en la médula ósea respecto del resto de los precursores eritroides. Observadas mediante microscopia electrónica, estas células se caracterizan por un gran nucléolo, abundantes polirribosomas y grandes mitocondrias, similares en cierto modo a los blastos.

· **Isla eritroblástica.** La unidad anatómica de la eritropoyesis es la llamada isla eritroblástica, que consiste en uno o dos macrófagos rodeados de células eritroides en maduración. La adhesión entre macrófagos y precursores eritroides ocurre en el estadio CFU-E de maduración celular y continúa durante toda la eritropoyesis. Conforme continúa la maduración, los precursores van abriéndose paso a través de los macrófagos y, llegado el momento de la expulsión del núcleo, el eritroblasto se contacta con una célula endotelial, pasa a través de un poro en el citoplasma de ésta e ingresa a la circulación. El núcleo es expulsado antes de su salida de la médula ósea, y es fagocitado y degradado por los macrófagos. En el desarrollo de la isla eritroblástica participa la fibronectina y un sistema de reconocimiento célula-célula, en el cual intervienen hemaglutininas y sialoadhesinas de los precursores eritroides que interactúan con receptores específicos en la superficie de los macrófagos, que a su vez poseen receptores para eritroblastos (EbR). La isla eritroblástica es una estructura de tal fragilidad que suele romperse en el proceso de aspiración de médula ósea con aguja, y sólo son visibles en muestras obtenidas con este procedimiento cuando existe una actividad eritroblástica acelerada como en las anemias hemolíticas y en la eritroleucemia.

· **Proeritroblastos.** Los proeritroblastos son las células que madurativamente siguen a la CFU-E y se caracterizan por ser voluminosas, de 20 a 25 micrones de diámetro, de forma redondeada irregular, ligeramente ovalada. El núcleo ocupa cerca del 80% del volumen celular total, y contiene fina cromatina distribuida en pequeños acúmulos, observándose uno o varios nucléolos bien definidos. Los polirribosomas se distribuyen en grupos de 2 a 6 en el citoplasma celular, dando al proeritroblasto su aspecto basófilo intenso característico. A mayor aumento pueden observarse moléculas de ferritina dispersas en el citoplasma y gránulos en la zona del aparato de Golgi que también contienen ferritina y fosfatasa ácida, lo cual indica que serían de naturaleza lisosomal. Otros gránulos, diferentes a los

http://booksmedicos.blogspot.com

anteriores, contienen catalasa. En el citoplasma, además, pueden distinguirse moléculas de hemoglobina y partículas de glucógeno.

· **Eritroblastos basófilos.** Los eritroblastos basófilos son menos voluminosos que sus predecesores, los proeritroblastos, y miden cerca de 16-18 micrones. El núcleo ocupa las tres cuartas partes del área celular y se caracteriza por su heterocromatina violeta oscuro con acúmulos rosados de eucromatina, unidos entre sí por bandas irregulares. El conjunto de estas estructuras le da al núcleo un aspecto de rueda o reloj. El citoplasma es color azul intenso, con un halo perinuclear más claro y otro rodeando el aparato de Golgi. La basofilia citoplasmática corresponde a la presencia de polirribosomas. Suelen verse también microtúbulos conectando dos eritroblastos en mitosis.

· **Eritroblastos policromatófilos.** Luego de la segunda división mitótica de las células de la serie roja, el citoplasma va tomando un color más rosado a medida que la hemoglobina diluye el contenido de los polirribosomas. Las células de este estadio madurativo, los eritroblastos policromatófilos, miden entre 12 y 15 micrones y su núcleo ocupa menos de la mitad del área celular. La heterocromatina se observa bien definida y en acúmulos. Ya no se observa nucléolo y el halo perinuclear aún está presente en esta fase madurativa. Dentro del citoplasma pueden observarse siderosomas y moléculas de ferritina dispersas. El aparato de Golgi es más pequeño y puede contener lisosomas.

· **Eritroblastos ortocromáticos.** Luego de la división mitótica final de la serie eritropoyética, la concentración de hemoglobina aumenta confiriéndole a la célula un aspecto mucho menos basófilo que las anteriores, aunque como aún se siguen observando monorribosomas, el aspecto es de colores mixtos, característico del eritroblasto ortocromático. Esta célula, de 10 a 15 micrones, posee un núcleo pequeño sumamente denso que ocupa tan sólo un cuarto del área celular y se dispone en una ubicación excéntrica. El eritroblasto ortocromático posee una gran movilidad, probablemente necesaria para la posterior expulsión del núcleo. La ultraestructura de esta célula evidencia bordes irregulares, reflejando la motilidad, heterocromatina en grandes acúmulos intranucleares y ribosomas dispersos en el citoplasma. Las mitocondrias son menos voluminosas y reducidas en número, así como la hemoglobina se encuentra en toda la célula, inclusive en el núcleo.

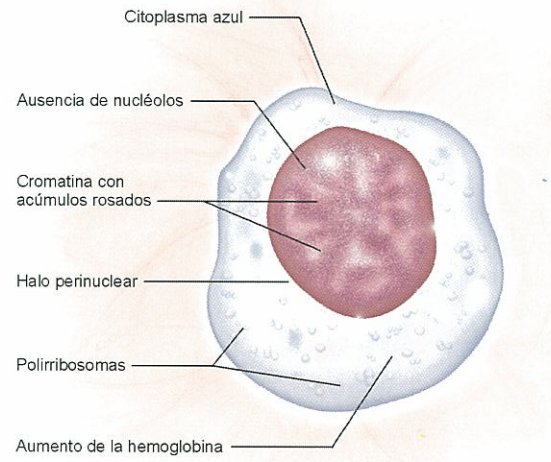

Eritroblasto basófilo: Célula de 16 a 18 µm, con un gran núcleo caracterizado por presentar en su interior heterocromatina mezclada con eucromatina, unidas entre sí dando el aspecto de una rueda.

Reticulocitos

Los reticulocitos surgen una vez que el eritroblasto ortocromático se ha desembarazado del núcleo. El proceso de expulsión nuclear comienza mientras el eritroblasto aún

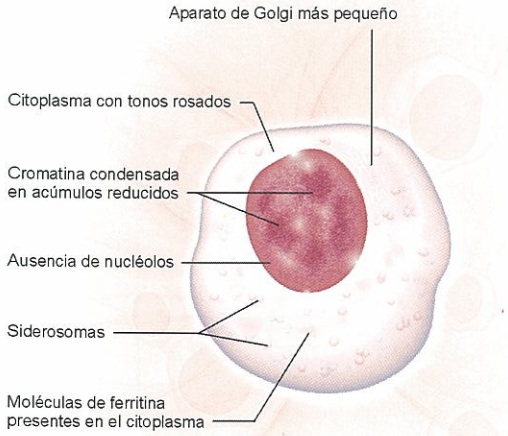

Eritroblasto policromatófilo: Célula de 12 a 15 µm, cuyo núcleo ocupa cerca de la mitad de la superficie celular.

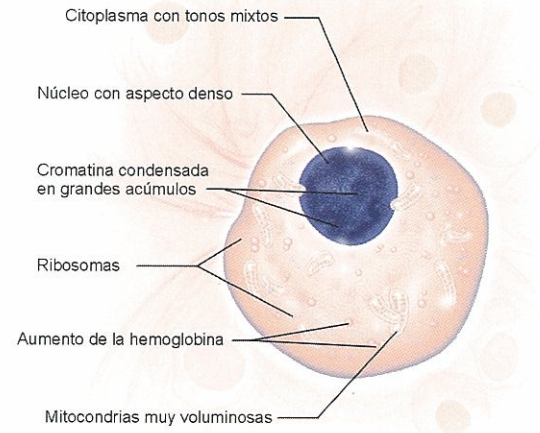

Eritroblasto ortocromático: Célula más madura, con un pequeño núcleo en su interior.

http://booksmedicos.blogspot.com

forma parte de la isla eritroblástica, o bien, a medida que la célula atraviesa la pared del seno medular. El núcleo, incapaz de atravesar este escollo, queda en la médula ósea y es rápidamente fagocitado por los macrófagos de la isla. Aún se desconoce si el reticulocito así formado se mueve en forma activa o si se traslada siguiendo una diferencia de presiones.

El reticulocito aún posee mitocondrias, algunos ribosomas, el centríolo y resabios del aparato de Golgi, sin retículo endoplásmico. A la microscopia electrónica se observan como células de forma irregular, con varias organelas remanentes en su interior.

Eritrocito maduro

El eritrocito normal tiene el aspecto de un disco bicóncavo, con un diámetro promedio de 8 micrones, el cual disminuye discretamente con el envejecimiento celular. Su notable flexibilidad le permite una deformabilidad que hace a la célula capaz de atravesar capilares de hasta 2,8 micrones de diámetro. Dicha deformabilidad tiene lugar gracias a varios factores: la membrana plasmática eritrocitaria es excesiva para la superficie celular, la viscosidad interna (dependiente de la concentración de hemoglobina) y el radio superficie-volumen de la célula. Un aumento en un 20% de la concentración de hemoglobina corpuscular media (CHCM) resulta en un aumento de la viscosidad interna en aproximadamente un 600%, aunque aún le permite deformarse y atravesar los capilares. Elevaciones superiores impiden esta necesaria flexibilidad. En la circulación, la principal causa de disminución de la deformabilidad eritrocitaria es la membrana insuficiente, hecho que ocurre en la esferocitosis, por ejemplo.

El glóbulo rojo normal se tiñe de color rojo-amarronado con Wright y rosa con Giemsa. El tercio central de la célula es de color algo más pálido que la periferia, lo cual refleja su forma bicóncava. Este aspecto circular, bicóncavo, es comúnmente conocido como discocito, es decir, la forma que adopta el eritrocito cuando no está sometido a estrés. El discocito puede transformarse reversiblemente por una serie de factores externos (principalmente pH y concentración de albúmina) en otras dos formas: el estomatocito, célula unicóncava con forma de copa, y el equinocito, caracterizada por la presencia de varias proyecciones espiculadas que surgen de la superficie celular. En la práctica, estas tres formas pueden convivir entre sí, lo cual indicaría que en realidad representan distintos estados de equilibrio de la membrana plasmática. A pH fisiológico y en presencia de albuminemia normal, los eritrocitos siempre aparecen de forma bicóncava. Cuando el pH se eleva o las concentraciones de albúmina descienden, o bien, en presencia de otro tipo de factores, el hematíe comienza a proyectar espículas (equinocito). Por el contrario, cuando el pH es bajo o existe un exceso de albúmina plasmática, se transforma de discocito a estomatocito. En ambos casos se trata de variaciones reversibles, que, una vez superada la situación anormal, permiten que el eritrocito vuelva a su forma original.

El eritrocito transcurre la mayor parte de su vida útil (100 a 120 días) en la microcirculación capilar, en donde se calcula que viaja una distancia de aproximadamente 250 km en total. A medida que envejece, el glóbulo rojo va perdiendo progresivamente su membrana, aumenta en forma relativa la CHCM, y disminuye su deformabilidad, aunque todos estos cambios no se observan morfológicamente.

El eritrocito se comporta como un osmómetro, ya que depende directamente de la osmolaridad plasmática: cuando se lo ubica en una solución hipertónica, se encoge de tal forma que las superficies internas de su parte central prácticamente se contactan entre sí. Del mismo modo, cuando se lo expone a un medio hipotónico, aumenta peligrosamente de volumen hasta incluso romperse si supera su nivel de hemólisis (cerca de 10 nm o 100 Å).

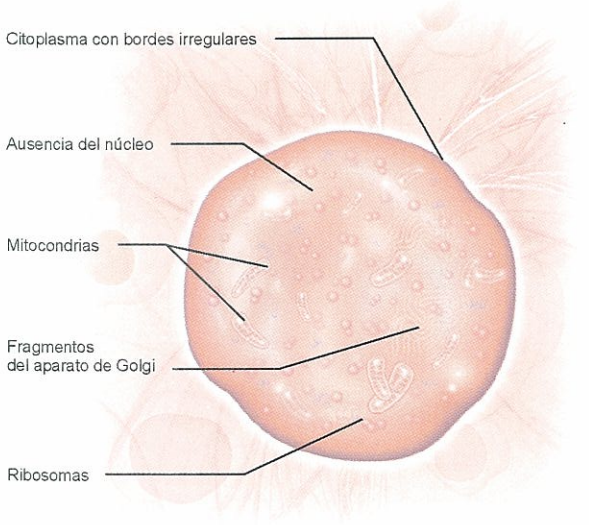

Reticulocito: Célula de forma irregular y carente de núcleo en la que persisten algunas organelas remanentes.

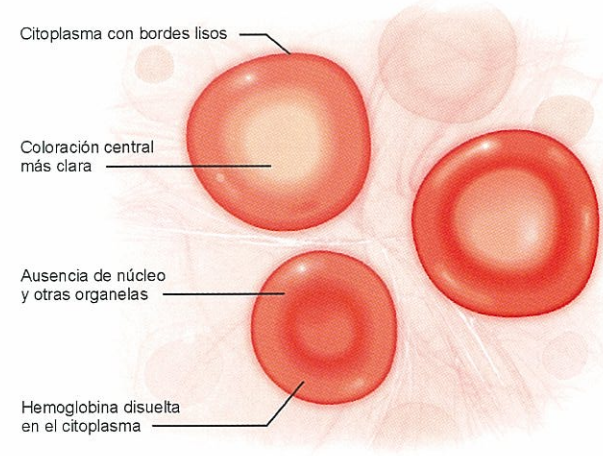

Características morfológicas del eritrocito maduro.

http://booksmedicos.blogspot.com

Pueden existir en sangre periférica distintos tipos morfológicos de eritrocitos. Este apartado describe algunos de ellos.

1. Sideroblastos en anillo. Células presentes en trastornos caracterizados por una anomalía en la maduración eritrocitaria que determina una eritropoyesis ineficaz e hiperferremia, como ocurre en las anemias sideroblásticas (alcoholismo, intoxicación con plomo), en las anemias diseritropoyéticas o en ciertas hemoglobinopatías. Morfológicamente, los sideroblastos pueden contener gránulos de hierro dispuestos en círculo alrededor del núcleo, tal es la razón por la cual también se los conoce como sideroblastos en anillo. De manera característica se observa, bajo microscopia electrónica, depósitos de hierro dentro de las mitocondrias, entre sus crestas.

2. Eritrocitos con cuerpos de Howell-Jolly. Restos nucleares que permanecen en el interior de reticulocitos. Por lo general es uno solo, de no más de 0,5 micrones de diámetro, a veces varios. Característicamente se observan en pacientes esplenectomizados, en anemias hemolíticas, en anemia megaloblástica y en estados de hipoesplenismo.

3. Reticulocitos con anillos de Cabot. Estructura anular que se observa en el interior de los reticulocitos en pacientes con anemia megaloblástica, a veces también en los megloblastos intermedios de estos enfermos. Se cree que representan material remanente de mitosis anormales.

4. Eritrocitos con cuerpos de Heinz. Resultado de proteínas desnaturalizadas, sobre todo hemoglobina, presentes en los eritrocitos de pacientes con talasemia, hemoglobinopatías o anemia drepanocítica. Suelen adherirse al interior de la membrana celular, protruyendo dentro del citoplasma.

5. Eritrocitos normales. Con forma de disco bicóncavo, ligeramente más pálido en el centro que en la periferia.

6. Microcitos. Glóbulos rojos pequeños característicos de la anemia ferropénica. Generalmente son hipocrómicos (por menor hemoglobina) o de tinción irregular (poiquilocromía).

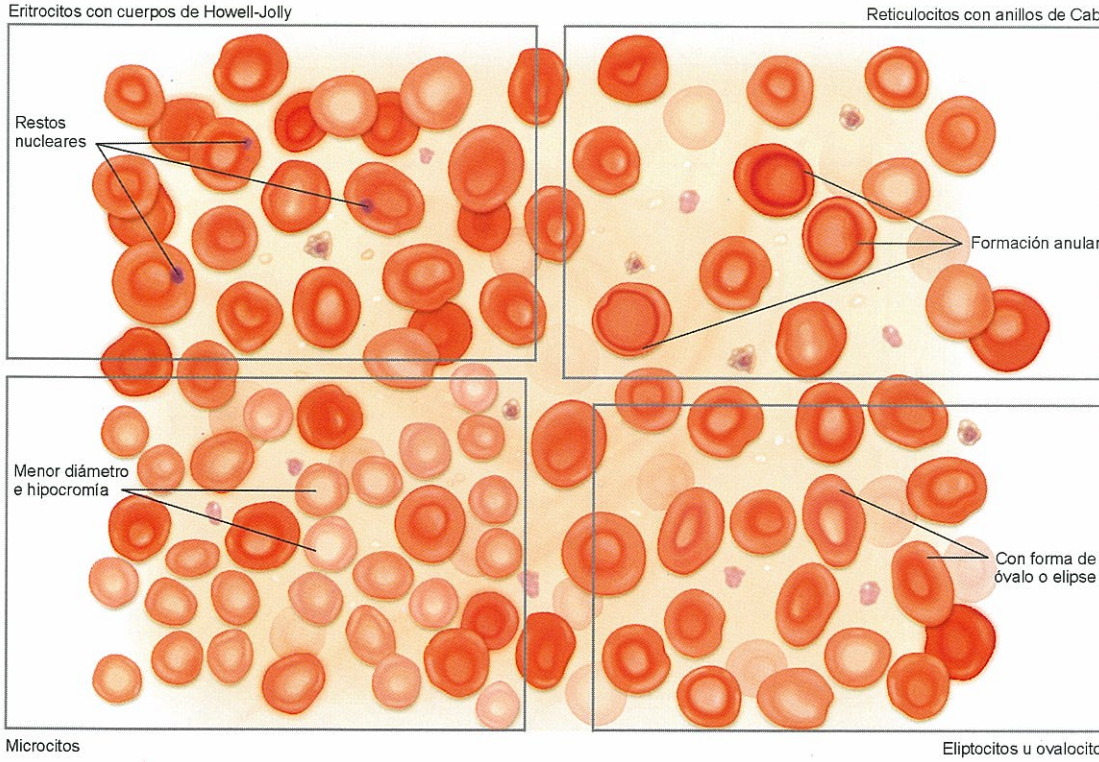

http://booksmedicos.blogspot.com

7. Equinocitos. Eritrocitos espiculados que se observan en la insuficiencia renal crónica, en hepatopatías, en estados de hipopotasemia postransfusión de sangre envejecida, en úlcera péptica sangrante y en cáncer de estómago.

8. Eritrocitos crenados. Estado último del equinocito, en el cual las proyecciones son pequeños montículos dispersos sobre la superficie eritrocitaria. También llamados equinocitos tipo IV.

9. Estomatocitos. Eritrocitos en forma de "bowl" o de copa, con una única concavidad, observables en esferocitosis hereditaria, alcoholismo, cirrosis hepática y otras hepatopatías.

10. Acantocitos. Eritrocitos de forma irregular, con 2 a 10 espículas de largo y diámetro variables. Suelen observarse en la abetalipoproteinemia, en la hepatopatía alcohólica, posesplenectomía y en trastornos malabsortivos.

11. Esferocitos. Eritrocitos adelgazados, con reducida concavidad central y denso contenido de hemoglobina en su interior. Presentes en la esferocitosis hereditaria, en la anemia hemolítica autoinmune, en estados hemolíticos en general y en postransfusión de sangre.

12. Esquizocitos. Eritrocitos fragmentados, frecuentemente con aspecto de mitad de disco, de forma irregular. Suelen verse en estados de hemólisis microangiopática (síndrome urémico hemolítico, vasculitis, rechazo a trasplante renal, glomerulonefritis, coagulación intravascular diseminada, etc.), carcinomatosis, hemólisis por prótesis valvulares, quemados severos, hemoglobinurias.

13. Drepanocitos o células falciformes. Eritrocitos con hemoglobina S que adquieren formas variables, espiculadas, bipolares, etc. Son característicos de la anemia drepanocítica.

14. Eliptocitos u ovalocitos. Eritrocitos ovalados elipsoides con polarización de la hemoglobina, que se observan en la eliptocitosis hereditaria, en la talasemia, en las anemias ferropénicas y en las anemias megaloblásticas.

15. Codocitos. Eritrocitos con forma de campana que se observan con imágenes similares a un tiro al blanco en los extendidos. Se observan en las hepatopatías crónicas, en las hemoglobinopatías (S, C), en la talasemia, en las anemias ferropénicas, posesplenectomía, etcétera.

16. Dacriocitos. Glóbulos rojos de forma similar a una lágrima que se observan en las mielofibrosis con metaplasma mieloide y en las talasemias.

17. Leptocitos. Eritrocitos adelgazados con hemoglobina en uno de sus extremos. Pueden verse en las talasemias y en las hepatopatías crónicas obstructivas.

18. Queratocitos. Eritrocitos en forma de media luna que suelen observarse en coagulación intravascular diseminada o en hemólisis por prótesis vasculares.

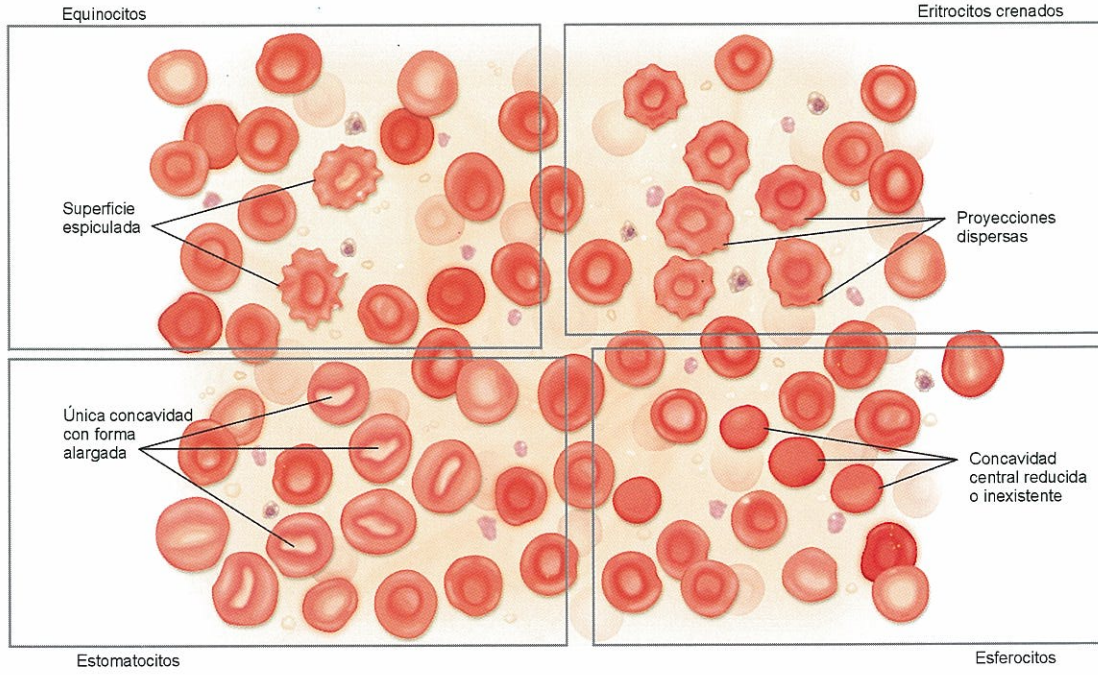

http://booksmedicos.blogspot.com

Las anemias

Se entiende por anemia a la disminución de la concentración de la hemoglobina (Hb) por debajo del límite inferior para la edad, sexo y condición fisiológica. En términos fisiológicos, dado que la función de la hemoglobina es el transporte de oxígeno, puede decirse que una anemia es la reducción de la capacidad de transporte de oxígeno de la sangre.

Clasificación de las anemias

Existen múltiples clasificaciones propuestas para las anemias, dentro de las cuales las más utilizadas son la fisiopatogénica y la morfológica.

La *clasificación fisiopatogénica* distingue a las anemias, de acuerdo con su mecanismo de producción, en aquellas por disminución en la producción de eritrocitos, entre las cuales están las ferropénicas, las aplásicas, etc., y en anemias por aumento de la pérdida de eritrocitos, como es el caso de las hemolíticas y las secundarias a hemorragias.

La *clasificación morfológica* se basa en el aspecto que los glóbulos rojos presentan en el frotis de sangre periférica en las distintas anemias. De esta forma se distinguen: las anemias microcíticas hipocrómicas, como la ferropénica, las macrocíticas como la anemia megaloblástica, las normocíticas normocrómicas como las anemias de los trastornos crónicos, etcétera.

Anemia ferropénica

El aporte insuficiente de hierro a los precursores eritroides condiciona el desarrollo de este tipo de anemia.

En condiciones normales, el contenido total de hierro del organismo en personas adultas sanas es de 2 gramos en las mujeres y de hasta 6 gramos en los hombres, y se distribuye en dos compartimientos básicos: el funcional y el de almacenamiento. El compartimiento funcional es el que incluye al hierro encargado de transportar oxígeno (incluido en la hemoglobina) y al que forma parte de otras proteínas (mioglobina) y enzimas (catalasa, citocromos). La mayoría del hierro funcional (80%) se encuentra en la hemoglobina.

El compartimiento de almacenamiento de hierro está representado por la hemosiderina y la ferritina, y contiene cerca del 15-20% del hierro corporal total. Si los depósitos de hierro son normales, sólo existen trazas de hemosiderina en el organismo, especialmente en las células reticuloendoteliales de la médula ósea, bazo e hígado. En situaciones de sobrecarga férrica, el hierro se almacena

Frotis de sangre periférica en la anemia ferropénica. Eritrocitos pequeños (microcitosis) y pálidos (hipocromía), con leucocitos y plaquetas normales.

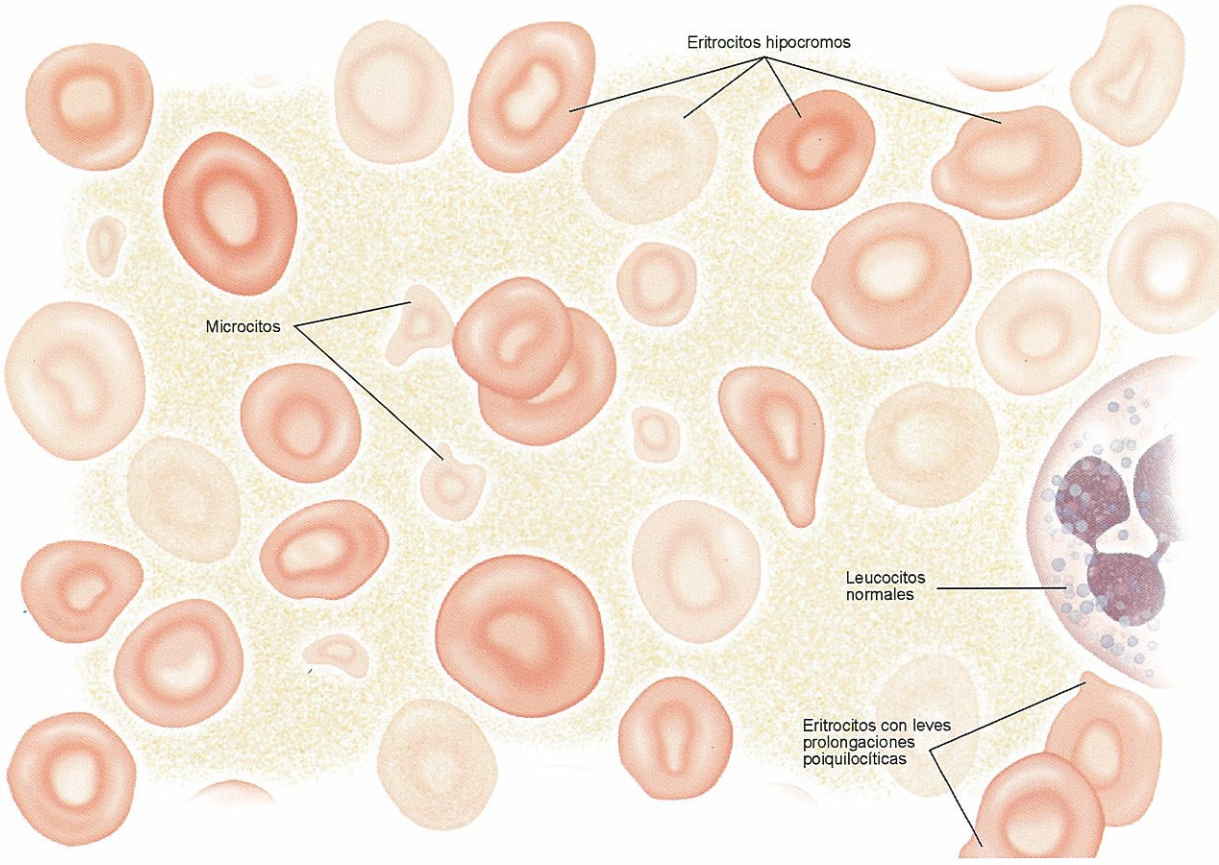

http://booksmedicos.blogspot.com

en las células en forma de hemosiderina, como en el caso de la hemosiderosis.

La mayor parte del hierro almacenado está bajo la forma de ferritina, un complejo proteína-hierro que está presente en todos los tejidos, aunque principalmente en hígado, bazo, médula ósea y músculo esquelético. En condiciones normales, sólo circula una muy pequeña proporción de ferritina en plasma; se estima que por cada microgramo por litro de ferritina plasmática existen 8 mg de hierro almacenado. Como la ferritina plasmática procede directamente de los sitios de almacenamiento titulares, su medición es un buen indicador del estado de las reservas de hierro del organismo. Hay tres situaciones puntuales en las que no puede utilizarse la ferritina plasmática como medida de las reservas de hierro: en las hepatopatías, en enfermedades inflamatorias, y en ciertos tumores. En estas circunstancias, los niveles de ferritina pueden ser inusualmente elevados a pesar de contar con reservas normales de hierro.

En el plasma, el hierro es transportado por una proteína llamada transferrina, que es una β-globulina sintetizada por el hígado cuya misión es ceder hierro a los receptores celulares de los precursores eritroides de la médula ósea. En un adulto normal, cerca del 33% de la transferrina se encuentra saturada por hierro.

El ritmo y la absorción intestinales de hierro dependen del contenido total de hierro del organismo y de la actividad eritropoyética. Cuando la demanda aumenta, la absorción de hierro también lo hace, y viceversa. El balance negativo de hierro puede ocurrir, entonces, por varios motivos: (1) bajo aporte dietético, (2) absorción intestinal disminuida, (3) requerimientos excesivos, o (4) pérdida crónica de sangre.

El bajo aporte dietético de hierro es la causa más común de anemia ferropénica en los niños, quienes, además, presentan un aumento de los requerimientos de dicho mineral debido al ritmo acelerado de crecimiento. En los adultos, por el contrario, el aporte promedio de hierro de la dieta occidental supera las necesidades diarias, y esta no es una causa de anemia.

La absorción intestinal disminuida de hierro ocurre en el contexto de síndromes de malabsorción, en los cuales existe una disminución de la absorción generalizada.

En situaciones de requerimiento excesivo, como en el embarazo y en la lactancia, el aporte dietético de hierro no alcanza a cubrir las necesidades del organismo y puede desarrollarse una anemia.

La pérdida crónica de sangre es la causa más común de anemia ferropénica en los adultos y es lo primero que debe descartarse. El origen de la pérdida puede ser gastrointestinal (úlceras, gastritis, cáncer de colon) o ginecológico (metrorragias, neoplasias). Al iniciarse la pérdida crónica

Médula ósea en las anemias megaloblásticas. Hipercelularidad marcada que se extiende a zonas habitualmente de médula grasa. Aumento de la eritropoyesis en grado tal que los elementos eritroides igualan o superan a los mieloides. Nidos de megaloblastos con disociación núcleo-citoplasmática: citoplasma abundante con núcleo inmaduro (no picnótico). También se observan grandes polimorfonucleares maduros con hipersegmentación nuclear. Los megacariocitos pueden presentar cambios similares o ser relativamente normales.

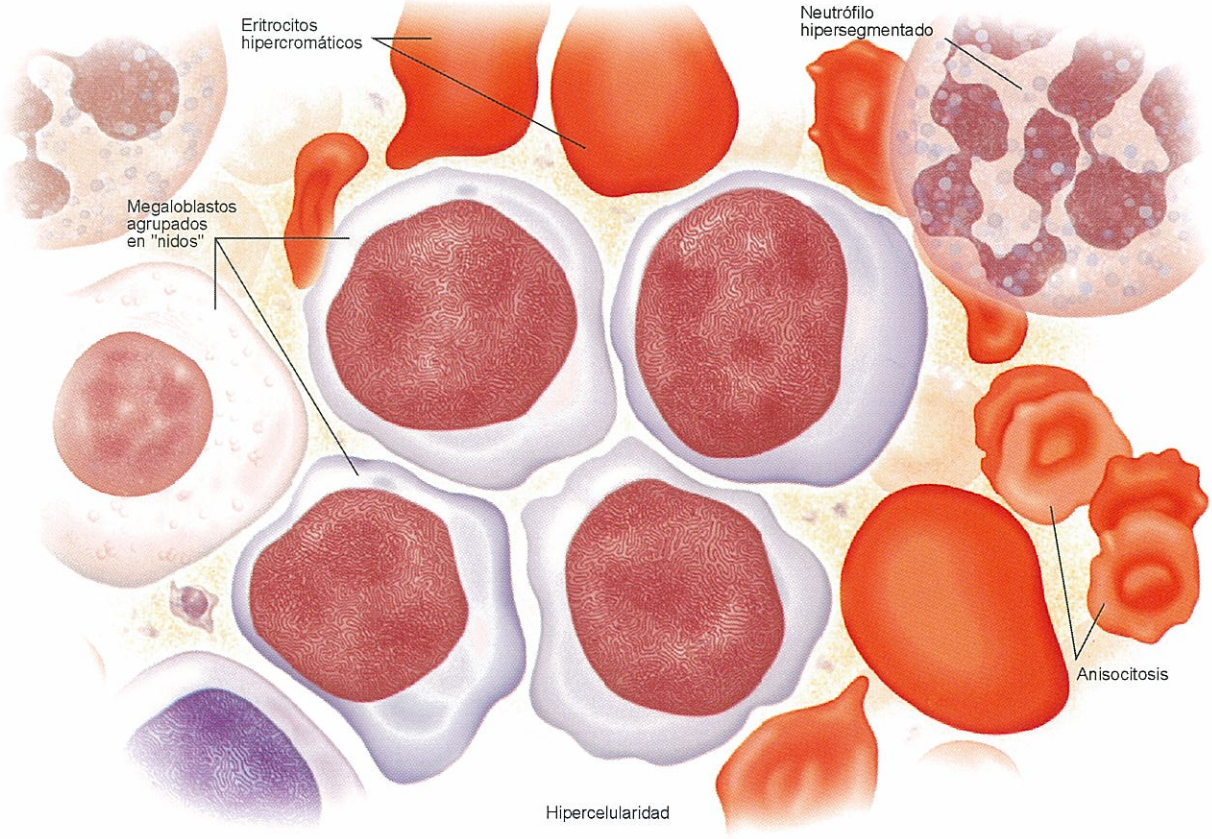

http://booksmedicos.blogspot.com

de sangre, las reservas en forma de ferritina o hemosiderina son suficientes para mantener niveles normales de hemoglobina, así como de ferremia y saturación de transferrina. La depleción progresiva de estas reservas puede acabar por disminuir los niveles de hierro sérico y de saturación de transferrina, que todavía no producen anomalías del eritrón. Hasta este grado de pérdida de sangre aumenta la actividad eritropoyética en la médula ósea y la expansión del eritrón, pero van desapareciendo progresivamente los sideroblastos de la médula. Por lo tanto, la anemia aparece cuando se deplecionan todos los depósitos, y se acompaña de niveles bajos de ferremia y saturación de transferrina, así como de disminución de la ferritina sérica.

El diagnóstico de anemia ferropénica se basa en el laboratorio: la hemoglobina y el hematócrito están disminuidos, habitualmente en grado moderado, y se asocian con microcitosis, hipocromía y cierto grado de poiquilocitosis. El hierro sérico, la ferritina y los niveles de saturación de la transferrina están descendidos. Los leucocitos y las plaquetas son normales en número y morfología.

Anemia megaloblástica

La anemia megaloblástica es la consecuencia de un déficit de vitamina B_{12} o de ácido fólico. Ambos compuestos actúan como coenzimas en la síntesis de ADN, sin comprometer a la síntesis de ARN ni de proteínas. Cuando existe una deficiencia de vitamina B_{12} o ácido fólico, hay un agrandamiento citoplasmático sin la correspondiente síntesis de ADN, lo cual trae como consecuencia una eritropoyesis ineficaz y el desarrollo de megaeritrocitos anormales con tendencia a la hemólisis.

Como su nombre lo indica, en la anemia megaloblástica los precursores eritroides y los eritrocitos son anormalmente grandes. En la médula ósea, los megaloblastos tienen un citoplasma muy abundante, intensamente basófilo, y un núcleo desproporcionadamente pequeño. El desarrollo de un núcleo picnótico denso que ocurre en la secuencia normal de la eritropoyesis está retrasado o no se produce, creando un manifiesto asincronismo, es decir, una disociación núcleo-citoplasmática evidente. Los precursores de los granulocitos también muestran asincronía núcleo-citoplasmática originando metamielocitos gigantes y cayados con hipersegmentación nuclear. Los megacariocitos también pueden ser más voluminosos, con núcleos multilobulados, aunque a veces son de aspecto relativamente normal. Acompañando a estos cambios se observa una marcada hipercelularidad medular relacionada sobre todo con aumento del número de eritroblastos anormales (megaloblastos) que frecuentemente se ubican en "nidos". Gran parte de la médula, normalmente grasa, puede estar convertida en médula roja. La proporción mieloeritroide, habitualmente de 3:1, puede transformarse en 1:1.

La sangre periférica muestra glóbulos rojos de volumen y forma variables (anisocitosis), pero siempre normocrómicos. La mayor parte de ellos son macrocíticos, con volúmenes corpusculares medios de más de 100 μ^3. De manera característica, el número de reticulocitos es bajo y, a veces, cuando la anemia es importante, aparecen en circulación glóbulos rojos nucleados. Los neutrófilos también son de mayor volumen (macropolimorfonucleares) y están hipersegmentados, es decir, tienen más de seis lobulillos nucleares.

La deficiencia de vitamina B_{12} o de folato tiene lugar en dietas insuficientes, en síndromes de malabsorción o en situaciones de aumento de los requerimientos. La dieta de un adulto normal excede las necesidades diarias de ambos compuestos, por lo cual, cuando una anemia megaloblástica es el resultado de un aporte insuficiente de la dieta, esto ocurre en situaciones particulares, como en vegetarianos estrictos, en alcohólicos crónicos o en estados de malnutrición generalizada. Por el contrario, los síndromes de malabsorción son la causa más común de este tipo de anemias. En el caso de la vitamina B_{12}, la anemia perniciosa es un tipo de anemia megaloblástica en la que clínicamente existe un marcado compromiso neurológico. El origen de esta anemia es la disminución de la absorción de dicha vitamina debido a una gastritis atrófica que condiciona la casi total ausencia de células parietales, con la consecuente ausencia de factor intrínseco, el cual se une a B_{12} en el estómago para evitar su destrucción por el ácido clorhídrico.

Algunos fármacos, como la difenilhidantoína y los anticonceptivos orales, dificultan la absorción de folato y, con el tiempo, pueden favorecer el desarrollo de una anemia megaloblástica.

En situaciones especiales, como el embarazo y la lactancia, existe un déficit relativo de ácido fólico debido a un aumento de los requerimientos, aunque esto difícilmente lleve a una anemia megaloblástica si no se unen otros factores.

Anemias hemolíticas

Las anemias hemolíticas se caracterizan por la disminución de la vida media del eritrocito debido a su destrucción prematura intravascular o extravascular (en el sistema reticuloendotelial). Esto trae como consecuencia un aumento de la actividad eritropoyética medular en un intento por compensar la pérdida de hematíes y la acumulación de productos del catabolismo de la hemoglobina (bilirrubina indirecta y urobilina).

Las anemias hemolíticas se dividen en dos grandes grupos: *anemias intrínsecas o corpusculares*, cuando el defecto radica en el propio eritrocito y lo hace más frágil y destructible; y *anemias extrínsecas o extracorpusculares* cuando existe una agresión externa que destruye al glóbulo rojo, dentro de los vasos sanguíneos. La mayoría de las anemias corpusculares son hereditarias, mientras que las extracorpusculares suelen ser adquiridas.

La médula ósea en las anemias hemolíticas evidencia una marcada actividad eritropoyética, lo cual se manifiesta como un aumento de la relación eritroide/mieloide. A veces se observa incluso hematopoyesis extramedular. En la sangre periférica se observa un aumento notable de los reticulocitos. Esta hiperactividad medular es ineficaz en casos de hemólisis muy rápidas o en estados de depresión previa.

http://booksmedicos.blogspot.com

oxidativo eritrocitario. Es una enfermedad más prevalente en individuos de raza negra y se transmite ligado al X. Los síntomas se observan en homocigotos.

La anemia drepanocítica o anemia de células falciformes surge a partir de la síntesis anómala de la hemoglobina en la cual hay una sustitución del aminoácido valina por glutamato en la cadena beta. La hemoglobina resultante, llamada hemoglobina S, al desoxigenarse se polimeriza, distorsionando a los hematíes, los cuales adoptan una morfología falciforme o en hoja de acebo. Esto trae dos consecuencias clínicas en los homocigotos: anemia hemolítica crónica y obstrucción de los pequeños vasos que ocasiona lesión isquémica tisular.

Las anemias hemolíticas autoinmunes suelen observarse en distintas enfermedades, como el lupus y algunas neoplasias. El frotis suele mostrar "pilas de monedas", anisocitosis y poiquilocitosis significativas, con numerosos microesferocitos y reticulocitos en gran cantidad, incluso eritrocitos nucleados. La prueba de Coombs directa evidencia IgG o IgG más complemento. Cuando los anticuerpos que reaccionan contra el eritrocito son crioaglutininas se puede estar en presencia de infecciones por *Micoplasma pneumoniae*, mononucleosis infecciosa, linfomas u otros trastornos linfoproliferativos. Varios fármacos pueden provocar hemólisis por mecanismos inmunológicos, como la alfametildopa, el ácido mefenámico, sulfonamidas, fenotiacinas, entre otros.

En la anemia hemolítica microangiopática, los eritrocitos se fragmentan al atravesar trombos en la microcirculación (coagulación intravascular diseminada, síndrome urémico hemolítico) o prótesis valvulares cardíacas, es decir, por una agresión mecánica.

Talasemias

Comprenden un grupo heterogéneo de enfermedades hereditarias cuyo denominador común es un defecto en la síntesis de una o más cadenas de globina de la hemoglobina. De acuerdo con el tipo de cadena que no se sintetiza, las talasemias se identifican como talasemia alfa, beta, gamma o delta. Las dos primeras son las más comunes, la alfa en las poblaciones que rodean al Mar Mediterráneo y la beta en los asiáticos.

La mayoría de las talasemias se heredan en forma autosómica dominante, existiendo la posibilidad de estados homocigotos y heterocigotos. El desequilibrio en la síntesis de cadenas de globina obedece a un defecto en el RNAm tanto cuantitativo como cualitativo.

Dentro de la beta talasemia, la más frecuente en nuestro medio, se distinguen tres variantes clínicas:

· Talasemia mayor o anemia de Cooley: en los homocigotos, es la forma más grave y comienza a manifestarse desde la

Frotis de sangre periférica de un paciente con talasemia beta mayor. Se observan eritrocitos en diana, hipocrómicos y microcíticos.

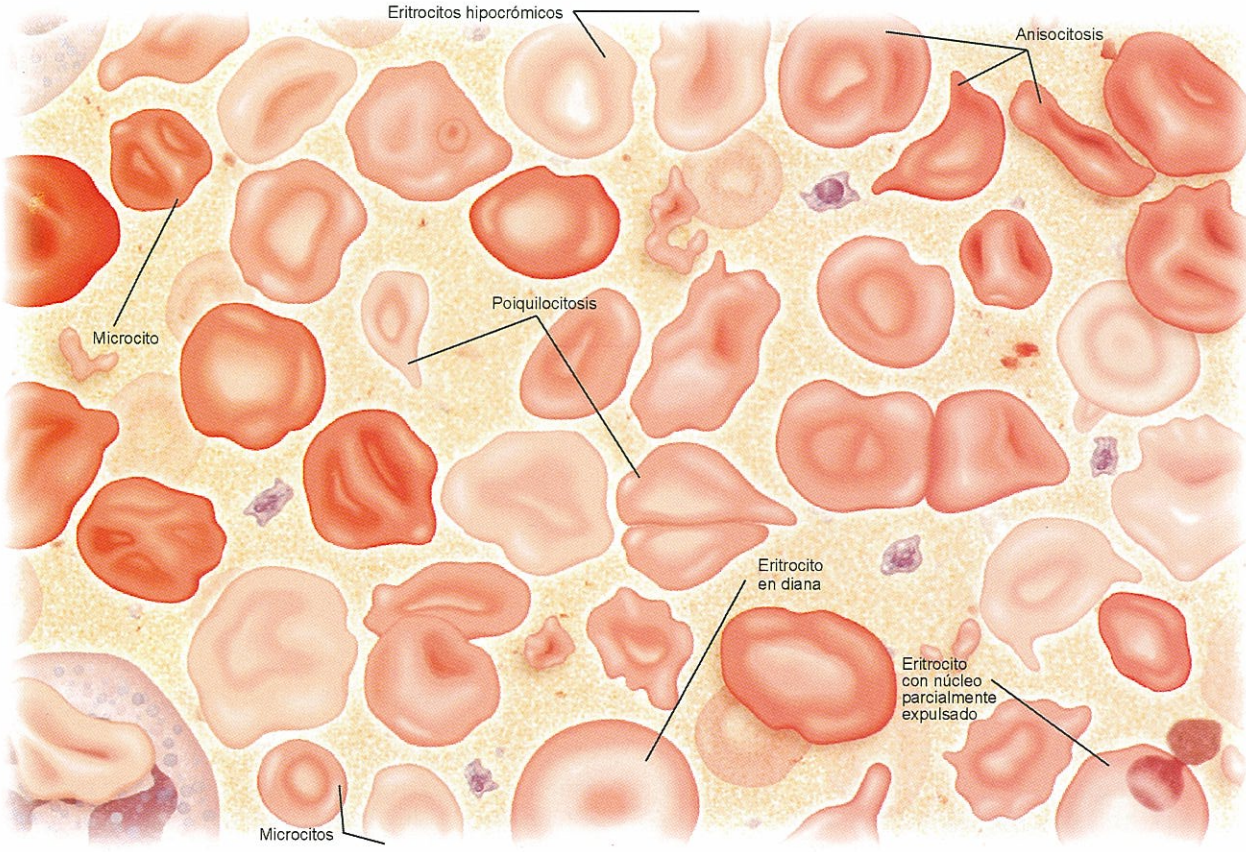

http://booksmedicos.blogspot.com

Clasificación de las anemias hemolíticas

INTRÍNSECAS O CORPUSCULARES **Alteración del propio eritrocito**	EXTRÍNSECAS O EXTRACORPUSCULARES **Agresión externa sobre el eritrocito**
Alteraciones de la membrana · Esferocitosis hereditaria · Eliptocitosis congénita · Piropoiquilocitosis congénita	Inmunológicas · Isohemaglutininas · Autoanticuerpos · Por fármacos
Enzimopatías · Déficit de piruvatoquinasa · Déficit de glucosa 6 fosfato deshidrogenasa	Lesión mecánica · Anemia hemolítica microangiopática
Hemoglobinopatías · Talasemias · Drepanocitosis o anemia de células falciformes · Hemoglobinas inestables · Hemoglobinas con alta afinidad al oxígeno · Metahemoglobinemias	Otras · Hemoglobinuria paroxística nocturna · Por tóxicos (arsénico, cobre, veneno de serpientes, arañas, semillas de ricino, hongos, etc.) · Anomalías metabólicas (hipofosfatemia, hepatopatías) · Por parásitos eritrocitarios (paludismo, babesiosis, bartonelosis)

lactancia con anemia severa, ictericia y hepatoesplenomegalia. Las alteraciones de los huesos planos llevan a deformidades craneofaciales y la hipoxia crónica determina alteraciones cardíacas, endocrinas e inmunológicas. La anemia es hipocrómica microcítica, con eritrocitos en diana y reticulocitosis. El hierro está aumentado en plasma y en los depósitos. Existe un incremento de hemoglobina fetal mayor al 60%.

· Talasemia intermedia: en los heterocigotos beta° (ausencia de síntesis de cadenas beta). El cuadro es similar al de la talasemia mayor, aunque de menor intensidad.

· Talasemia menor o rasgo talasémico: en los heterocigotos de beta$^+$ (producción disminuida de cadenas beta). Estas personas no suelen tener manifestaciones clínicas o, a lo sumo, una discreta anemia hipocrómica microcítica con hierro normal y elevación de la hemoglobina A2.

Frotis de sangre periférica: la serie roja

El análisis de los extendidos de sangre puede entregar una variada gama de información. Las alteraciones en la cantidad, forma y aspecto tintóreo de los glóbulos rojos constituyen uno de los principales elementos para el diagnóstico de condiciones patológicas en hematología.

Análisis morfológico de sangre periférica

El análisis de rutina de una muestra de sangre incluye la determinación de valores físico-químicos, el recuento de células y la observación microscópica de los elementos particulados. Los analizadores automáticos hematológicos permiten obtener de manera rápida y precisa el recuento de los distintos tipos celulares presentes en una muestra de sangre y sugieren un diagnóstico sobre la base de los valores encontrados. La observación microscópica detallada de muestras de sangre amplía y completa la información obtenida en el recuento automatizado; de hecho, existen varias enfermedades que exhiben un valor normal en el número de las diversas especies celulares aunque su morfología sea patológica. Entonces, la observación morfológica adquiere vital importancia a la hora de localizar y evaluar el origen de alteraciones hematológicas que no son detectadas en un recuento automatizado, puesto que no sólo se estudia la forma de los glóbulos rojos, leucocitos y plaquetas, sino que además puede ponerse en evidencia la presencia de enfermedades parasitarias como malaria, paludismo o microfilariasis y, ocasionalmente, bacteriemia.

Existen dos técnicas que comúnmente se utilizan para visualizar muestras de sangre periférica; la primera involucra la observación de sangre fresca y la segunda conlleva la

http://booksmedicos.blogspot.com

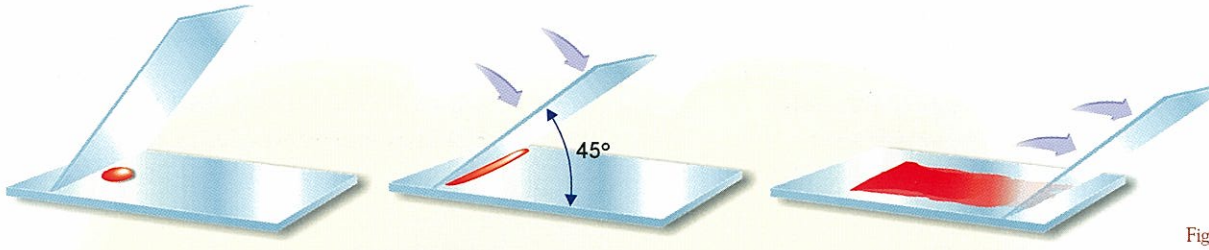

Fig. 1

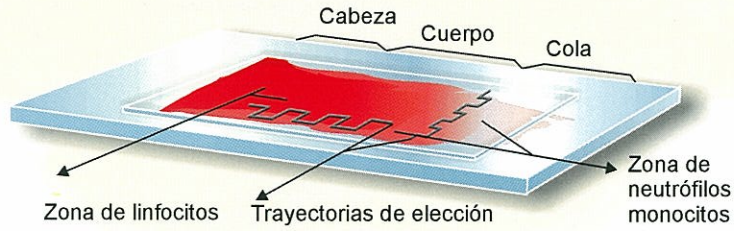

Fig. 2

preparación de extendidos de sangre en una capa delgada (frotis) que se fijan y tiñen. El montaje de sangre fresca se realiza colocando una gota de sangre no más grande que la cabeza de un alfiler en el centro de un cubreobjetos; sobre ésta se coloca otro cubreobjetos, sin ejercer presión, sellándose los bordes con parafina o vaselina. Si fuera necesario, se puede diluir la gota con buffer salino isotónico y, en algunos casos, fijar con glutaraldehído equilibrado para su examen posterior. El preparado se coloca sobre un portaobjetos para facilitar su manejo y se examina en un microscopio óptico o de contraste de fase. Se utiliza para determinar la presencia de parásitos dentro de los eritrocitos y permite sospechar la presencia de otros organismos como espiroquetas y tripanosomas por las corrientes y perturbaciones que se generan en estos extendidos húmedos. Otras patologías que se pueden visualizar son eritrocitos con morfología falciforme y esferocitos. En los preparados húmedos frescos los leucocitos conservan su movilidad, y puede estudiarse su actividad y capacidad fagocítica.

La coloración supravital de estos preparados, en donde las células se encuentran libres y móviles, es una modificación de esta técnica que evita la formación de los "artefactos" producidos en la preparación de extendidos. Sin embargo, una desventaja de esta coloración es que los preparados no son permanentes. Los colorantes más comunes utilizados son: azul de metileno o azul de cresilo brillante, también llamados "colorantes vitales". Esta tinción permite detectar la presencia de reticulocitos, hematíes jóvenes que contienen restos de ARN ribosomal, generando imágenes gránulo-filamentosas en el interior de las células, que son visibles al microscopio óptico. El recuento de reticulocitos en sangre periférica se emplea en la evaluación del grado de actividad eritropoyética de la médula ósea y su respuesta frente a un caso de anemia. Este valor, junto con el índice de producción de glóbulos rojos, permite distinguir entre anemias con elevación compensada de la eritropoyesis y aquellas con eritropoyesis ineficiente.

Técnica de realización de un frotis sanguíneo y su lectura.

Preparación de extendidos de sangre (frotis)

La realización de extendidos de sangre periférica requiere atención en la preparación del frotis, tinción y familiaridad con la apariencia morfológica de formas patológicas y normales de las células. La muestra proviene, por lo general, de sangre anticoagulada remanente del análisis realizado en el analizador automático hematológico, aunque se pueden producir distorsiones en la apariencia y en la tinción debidas al anticoagulante. La morfología y tinción óptima se obtienen a partir de sangre no coagulada, pudiendo ésta provenir de una pequeña herida realizada en un dedo. Cuando se preparan extendidos sobre cubre o portaobjetos, debe asegurarse que éstos estén libres de grasa y polvo. Se los limpia con detergente y agua, luego se enjuagan con agua caliente, agua destilada o alcohol al 95%, se dejan secar y antes de usarlos se limpian con papel de filtro o de arroz. Para preparar la muestra sobre cubreobjetos se utilizan dos: sobre uno de ellos se coloca una pequeña gota, de sólo 2 a 3 mm de diámetro, se sitúa al otro sobre la muestra y se lo rota con movimiento firme y rápido 45 grados con respecto al primero. Inmediatamente se separan, y se deja secar la muestra al aire; luego se ubican sobre un portaobjetos para facilitar su manejo (figura1). Si se ha hecho en forma apropiada, con este procedimiento se obtienen dos cubreobjetos con distribución uniforme de la muestra, sin agujeros ni áreas gruesas, listo para la tinción histoquímica.

Los extendidos preparados en portaobjetos permiten la manipulación más fácil de la muestra de sangre. Una desventaja de este método es que la muestra puede distribuirse en forma irregular si no se ha adquirido suficiente práctica. Para su preparación deben limpiarse los portaobjetos como

http://booksmedicos.blogspot.com

fue descrito anteriormente. Se coloca una gota de sangre en uno de los extremos del portaobjetos y, con el borde de otro, colocado a 45 grados con respecto al primero, tocar la gota y esperar a que la sangre se distribuya por capilaridad. Se desliza la muestra hacia adelante, con un movimiento moderadamente rápido pero constante, en sentido longitudinal, hasta que la gota quede bien extendida. Se deja secar al aire y se colorea.

Técnicas de coloración de extendidos de sangre

La tinción de May-Grünwald-Giemsa y la de Wright son las coloraciones utilizadas con más frecuencia para los extendidos de sangre, y ambas son modificaciones del método original de Romanowsky. La tintura básica contiene azul de metileno y eosina. En la tinción de Wright se utiliza bicarbonato de sodio y en la de May-Grünwald-Giemsa bicromato ácido, para convertir el azul de metileno en azur de metileno. Esta conversión no es completa y tiende a continuar dentro de la botella de preparación, por lo que el colorante se modifica al pasar el tiempo, debiendo establecerse las condiciones de tinción para cada tanda nueva de colorante que se prepare. El pH óptimo de la solución debe encontrarse en el rango de 6,5 a 6,8 y los colorantes se disuelven en alcohol metílico. Si las células aparecen excesivamente azules puede que el colorante haya sido preparado mucho tiempo atrás, que esté demasiado alcalino, mal preparado o que los extendidos sean muy gruesos. Este tipo de tinción también se denomina panóptica, ya que se colorean tanto los elementos básicos como los ácidos que se encuentran en el extendido. El azul de metileno es un componente básico que tiñe estructuras acídicas de la célula impartiéndoles una coloración azul-violácea; la eosina y el azur de metileno son compuestos ácidos que tiñen estructuras alcalinas, otorgándoles coloración rojo-anaranjada y rojo-violácea, respectivamente.

Las muestras, una vez teñidas, se pueden observar al microscopio óptico inicialmente con objetivos de poco aumento (40 x) para tener una idea global del aspecto del frotis. En las extensiones de sangre sobre portaobjetos se diferencian tres zonas: cabeza, cuerpo y cola (figura 2). La cabeza es la línea en la cual se apoyó un portaobjetos sobre el otro antes de hacer la extensión, el cuerpo corresponde a la región intermedia del frotis y la cola es la porción final, en la que la extensión es delgada y algo deshilachada. La distribución de las células en estas tres zonas no es uniforme. En forma general, puede decirse que las células de mayor tamaño se sitúan en los bordes y en la cola (neutrófilos, monocitos, eosinófilos, etc.), mientras en el cuerpo se encuentra una mayor proporción de células menores (linfocitos, micromieloblastos, etc.) en distribución regular. En la cola las células adoptan una disposición en cordones y a menudo se presentan deformadas, destruidas o difíciles de reconocer. Una forma bastante aconsejada de recorrer el preparado es en zigzag por los bordes.

Los hematíes son los elementos más abundantes y aparecen de color rosa pálido, con una zona central más clara. Los leucocitos son las únicas células nucleadas presentes en sangre periférica; se pueden diferenciar: eosinófilos, basófilos, neutrófilos, monocitos y linfocitos. En linfocitos y monocitos el citoplasma aparece de color azulado o gris; se pueden observar granulaciones que en los neutrófilos aparecen de colores pardos, en los eosinófilos anaranjadas y en los basófilos de color azul oscuro. Con este aumento (100 x) se realiza el recuento leucocitario. Las plaquetas presentan una porción periférica azulada y gránulos centrales rojos. La apreciación de detalles morfológicos de las células de la sangre se realiza con objetivo de inmersión en aceite (100 x); con éste se observan detalles de los hematíes de forma, tamaño y coloración, se realiza el recuento de los diferentes tipos de leucocitos (recuento diferencial leucocitario) y se estima el tamaño, forma y número de plaquetas.

Evaluación de los elementos de la serie roja: aspecto normal

El frotis de sangre normal puede entregar importante información sobre las alteraciones cualitativas de las células de la serie roja; sin embargo, obtener datos de variaciones cuantitativas resulta más complicado.

La evaluación debe realizarse en base a criterios de forma, de tinción, de dimensión y de presencia de inclusiones. Como la distribución de los glóbulos rojos en la película de sangre obtenida al formar el extendido resulta irregular, para determinar la morfología real de las células en la muestra debe localizarse un área del frotis en la que exista una mínima distancia intercelular sin que se observe superposición. En otras áreas del extendido pueden encontrarse células superpuestas o muy separadas, y en ambos casos es más probable la visualización de "artefactos" que constituyen alteraciones artificiales en las células que no se encuentran en la muestra original o conservada en condiciones fisiológicas y que, por lo tanto, carecen de valor diagnóstico. Por ejemplo, en algunas áreas de un extendido normal donde el espesor de la película de sangre sea muy elevado, es posible que las células rojas aparezcan pegoteadas entre sí, dando un aspecto de pila de monedas que recibe el nombre de "rouleaux", el que no debe observarse en el área de visualización óptima. La persistencia del fenómeno en el área de observación ideal sugiere una condición patológica en la que una abundante cantidad de paraproteínas recubre las células rojas, favoreciendo la atracción intercelular en lugar de la usual repulsión electrostática que debería prevalecer entre dichas células.

El aspecto de los hematíes en un frotis de sangre normal debe ser homogéneo en tamaño, forma y coloración. El diámetro promedio, que puede objetivarse con un micrómetro ocular o por comparación con el núcleo de un linfocito pequeño (que usualmente presenta un tamaño difícilmente alterable), debe encontrarse en el rango de 7,2 a 7,9 micrómetros. La forma normal de las células eritroides es redondeada, presentando una zona central clara con un reborde exterior rojo-anaranjado.

http://booksmedicos.blogspot.com

Glóbulos rojos de tipo patológico presentes en extendidos de sangre periférica

El aspecto microscópico de los glóbulos rojos puede ser variado. Cada alteración de la forma, número y coloración se relaciona de manera directa o indirecta con una condición patológica subyacente.

Denominación	Descripción	Cambio subyacente	Enfermedad asociada
Anillos de Cabot	Inclusiones circulares azuladas, delgadas, puntiformes	Material nuclear remanente	Postesplenectomía, anemia hemolítica, anemia megaloblástica
Célula "DIANA" (dianocito o codocito)	Cúmulo central de hemoglobina. Reborde exterior más claro	Aumento redundante de la membrana celular	Enfermedades hepáticas, postesplenectomía, talasemia, enfermedad de HbC
Cuerpos de Howell-Jolly	Inclusiones basofílicas densas, usualmente pequeñas y únicas	ADN nuclear remanente	Postesplenectomía, anemia hemolítica, anemia megaloblástica
Drepanocitos	Células en forma de hoz, con deformación bipolar espicular en ambos extremos	Agregados de hemoglobina S	Anemia drepanocítica
Cuerpos de Pappenheimer	Gránulos basofílicos, densos y pequeños	Remanentes mitocondriales o siderosoma conteniendo hierro	Anemia sideroblástica. Postesplenectomía
Esferocitos	Célula esférica con apariencia densa. Zona central clara ausente. Usualmente de diámetro menor a lo normal	Decremento de la redundancia de la membrana celular	Esferocitosis hereditaria. Anemia inmunohemolítica
Glóbulo rojo hipocrómico	Zona central con palidez prominente	Disminución de la síntesis de hemoglobina	Anemia con déficit de hierro, talasemia, anemia sideroblástica
Macrocitos	Glóbulos rojos de tamaño mayor a lo normal (>9μm)	Células rojas jóvenes. Maduración celular anormal	Aumento de la eritropoyesis. Macrocitos ovalados presentes en anemia megaloblástica. Macrocitos redondos en enfermedades hepáticas
Microcitos	Glóbulos rojos menores que lo normal (<7μm)		Ver glóbulo rojo hipocrómico
Ovalocitos (eliptocitos)	Hematíes con forma elíptica	Proteínas del citoesqueleto anormales	Eliptocitosis hereditaria
Policromasia	Citoplasma grisáceo-azulado, frecuente en macrocitos	Presencia de componentes ribosómicos	Reticulocitosis, liberación celular prematura de la médula ósea
Punteado basofílico	Inclusiones basofílicas punteadas	Residuos de ARN y ribosomas	Granulación gruesa: neuropatía por intoxicación con plomo o talasemia. Granulación fina: anemias varias
Rouleaux	Hematíes dispuestos como pilas de monedas	Aglutinación de hematíes debido a paraproteínas	Paraproteinemia
Estomatocitos	Células con aspecto de labios o caliciformes	Alteración de la permeabilidad de la membrana celular a los cationes	Estomatocitosis hereditaria. Anemia hemolítica autoinmune

http://booksmedicos.blogspot.com

Denominación	Descripción	Cambio subyacente	Enfermedad asociada
Equinocitos	Hematíes cubiertos con espículas cortas y con centro pálido conservado	Posible alteración de los lípidos de membrana	Se observan en uremia, úlcera sangrante y carcinoma gástrico. En la mayor parte de los casos se trata de "artefactos"
Esquistocitos	Células deformadas, exhiben 2 o 3 extremos puntiagudos	Daño físico al glóbulo rojo al circular por capilares con deposición de hebras de fibrina, disrupción debida a paso por válvula cardíaca implantada	Anemia hemolítica (patología microvascular). Púrpura trombocitopénica. Coagulación intravascular diseminada. Quemaduras severas. Reemplazo de válvulas cardíacas
Leptocito	Glóbulo rojo hipocrómico aplanado	No determinado	Talasemias. Enfermedad hepática obstructiva
Células mordidas (degmactitos)	Tendencia a la forma semicircular de los eritrocitos	Cuerpos de Heinz punteados esplénicos	Deficiencia de G6PD. Hemólisis oxidante inducida por drogas
Dacriocito	Eritrocito con forma de gota o lágrima		Mielofibrosis
Acantocitos	Glóbulos rojos de centro denso, con proyecciones citoplasmáticas irregulares en tamaño y distribución (espolones)	Cambios en la estructura fosfolipídica de la membrana celular eritrocitaria	Postesplenectomía. Abetalipoproteinemia. Enfermedad hepática

Anormalidades de los glóbulos rojos

La alteración en el diámetro de las células rojas se denomina anisocitosis, pudiendo encontrarse células de más de 9 micrones con un contenido normal de hemoglobina, que se llaman macrocitos, y células de menos de 6 micrones o microcitos. Los eritrocitos menos maduros son células de tamaño macrocítico pero que presentan una coloración más azulada de la hemoglobina (policromatofilia) e incluso pueden mostrar un punteado basofílico dentro de la célula debido a residuos de ARN y ribosomas.

Los macrocitos pueden observarse cuando se registra un aumento en la eritropoyesis, y en el caso de la anemia megaloblástica estos macrocitos presentan forma oval, a diferencia de las enfermedades hepáticas donde sólo se evidencia cambio en el tamaño de la célula.

La variación en la forma de los glóbulos rojos se denomina poiquilocitosis, y debe ser considerada alterada cualquier célula que no presente forma redondeada, bordes lisos y un área central clara.

La coloración del glóbulo rojo se relaciona con el contenido y distribución de hemoglobina. Células con menor cantidad de hemoglobina se tiñen menos y reciben el nombre de hipocrómicas, produciéndose un realce de la zona pálida central y un angostamiento del reborde eritrocítico. Como ejemplo de una distribución anormal de hemoglobina puede mencionarse a las células "DIANA" que muestran un acúmulo central coloreado de esta proteína, rodeado por un anillo o reborde más pálido, y se asocian con enfermedades hepáticas, posesplenectomía, talasemias y enfermedad de HbC (hemoglobina C). En otros casos, la hemoglobina alterada puede formar aglutinaciones llamadas "cuerpos de Heinz", que aparecen pegados a la membrana plasmática y son sólo visibles con la coloración supravital. También los glóbulos rojos pueden presentar inclusiones como remanentes de material nuclear (cuerpos de Howell-Jolly), remanentes de mitocondrias (cuerpos de Pappenheimer) o parásitos (malaria).

Referencias

Wintrobe´s Clinical Hematology, 1999. Vol. 1. 10 th. Edition. Lee, G. R., Foerster, J., Lukens, J., Paraskevas, F., Greer J. P., Rodgers G. M. Williams & Wilkins Eds., West Camden St., Baltimore, Maryland.

Hematología Clínica, 1979. Vol. 1. Wintrobe M. M., Lee, G. R., Bithell, T. C., Boggs, D. R., Athes, J. W., Foerster, J. Editorial Intermédica, Bs. As.

Diagnóstico Hematológico. Laboratorio y Clínica, 1972. Tomo I. Ciscar, F. y Farreras. De. Jims, Barcelona.

http://booksmedicos.blogspot.com

Fórmula o Serie blanca

Los granulocitos

En la hematopoyesis, las células destinadas a formar la serie granulocítica, es decir, neutrófilos, eosinófilos y basófilos, sintetizan proteínas y las almacenan en gránulos citoplasmáticos que le dan el aspecto característico. Estos gránulos, primarios o azurófilos, definen la conversión del mieloblasto, una célula virtualmente agranular que constituye el precursor más precoz de esta serie visible al microscopio óptico, en promielocito, el cual es rico en gránulos azurófilos.

Posteriormente al promielocito aparecerán gránulos específicos que definirán la progresión hacia mielocitos de tipo neutrófilos, eosinófilos o basófilos. Una vez determi-

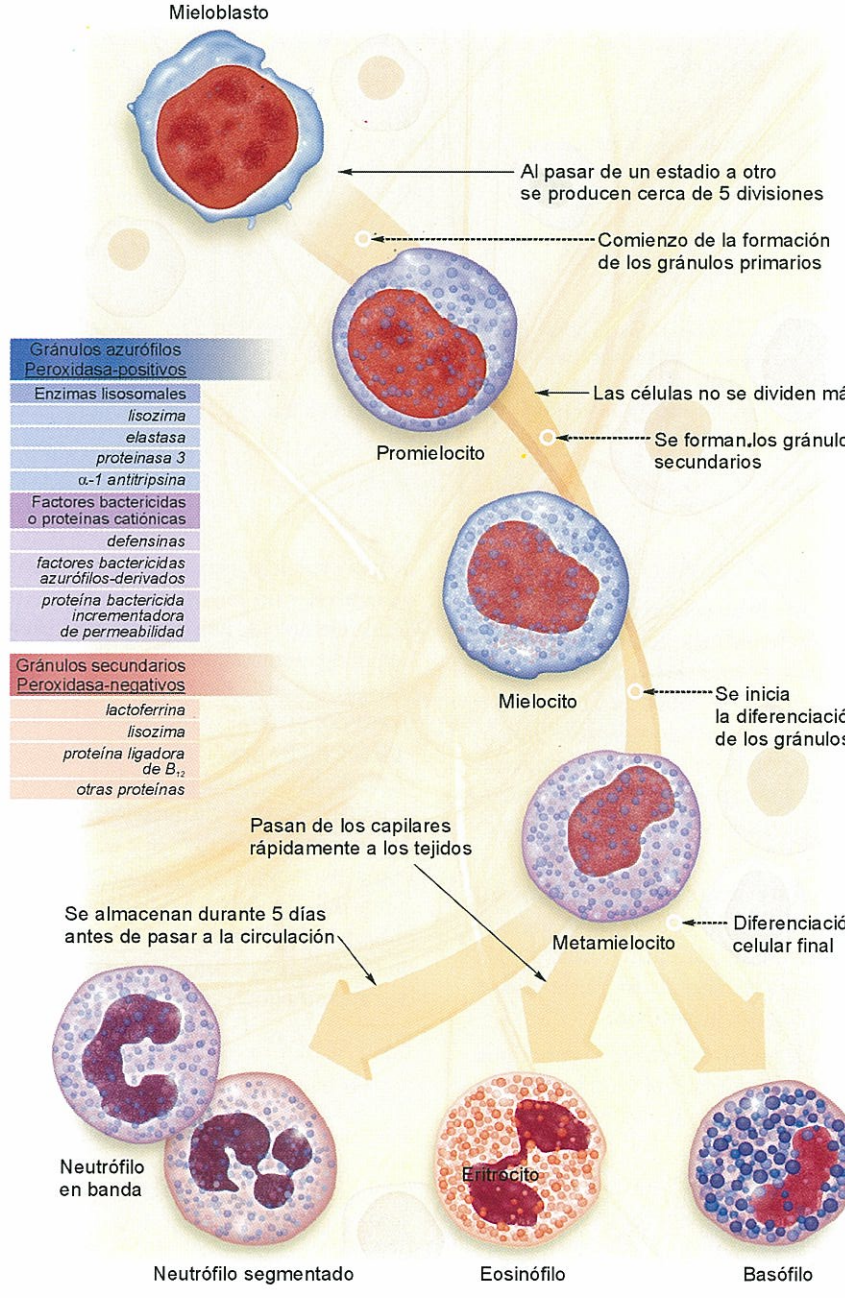

Esquema general de la granulopoyesis.

http://booksmedicos.blogspot.com

nado el camino a seguir, las células siguientes ya no se dividen, son amitóticas, y se caracterizan por presentar un núcleo segmentado y por su capacidad de motilidad, fagocitosis y destrucción microbiana. Los granulocitos maduros también desarrollan estructuras citoplasmáticas y de superficie que les permiten adherirse y atravesar la pared de vénulas. De esta manera, luego de alcanzar la circulación desde la médula ósea, se dirigen rápidamente hacia los tejidos en donde cumplirán funciones de defensa, para lo cual fueron destinados.

Los neutrófilos representan una variedad de granulocitos especializados en la fagocitosis y destrucción de microorganismos. Los eosinófilos y los basófilos participan fundamentalmente de respuestas alérgicas e inflamatorias.

Neutrófilos

Los neutrófilos constituyen la variedad predominante de granulocitos, cerca del 90%. El sistema de neutropoyesis tiene una alta velocidad de producción celular y está finamente regulado de modo tal de incrementar la producción en respuesta a estímulos inflamatorios.

Una vez que el mieloblasto define su camino hacia la producción de neutrófilos, la secuencia normal de maduración celular en la médula ósea es la siguiente: mieloblasto → promielocito → mielocito → metamielocito → neutrófilo en cayado → neutrófilo segmentado.

Entre el mieloblasto y el mielocito se suceden cerca de cinco divisiones celulares. Luego del estadio de mielocito, las células ya no se dividen más y ocupan un compartimiento medular.

Los neutrófilos maduros son almacenados en la médula antes de ser liberados a la circulación durante cinco días. Una vez en la sangre su permanencia en ella es fugaz –cerca de seis horas promedio– ya que pasan rápidamente hacia los tejidos en donde ejercen sus funciones durante uno o dos días antes de su muerte.

Gránulos citoplasmáticos. A medida que los precursores del neutrófilo van madurando, van sintetizando las distintas proteínas que integrarán los característicos gránulos citoplasmáticos. Mientras que el mieloblasto es una célula prácticamente agranular, el siguiente estadio, el promielocito, ya posee grandes gránulos peroxidasa-positivos, los gránulos primarios o azurófilos. Los mielocitos agregan los gránulos secundarios, peroxidasa-negativos, que coexistirán con los primarios en los siguientes estadios evolutivos. Los neutrófilos maduros poseen ambos tipos de gránulos, aunque los secundarios son casi el doble de los primarios. Los gránulos azurófilos (primarios, peroxidasa-positivos) son voluminosos, de aproximadamente 500 nm, visibles al microscopio óptico, mientras que los secundarios (específicos o peroxidasa-negativos) son pequeños (200 nm) y no suelen verse a la microscopia óptica sino como un puntillado rosado citoplasmático característico de estas células a partir del estadio de mielocito.

Además de mieloperoxidasa, los gránulos primarios contienen numerosas enzimas lisosomales (lisozima, elastasa,

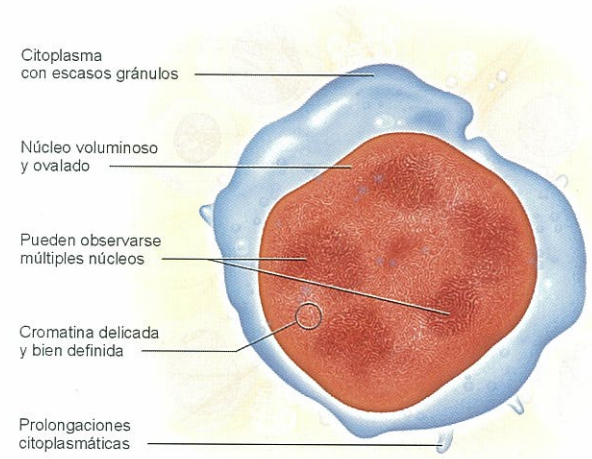

Mieloblasto. Célula de gran núcleo ovalado, múltiples nucléolos y con un citoplasma carente de gránulos o con muy escasos gránulos azurófilos.

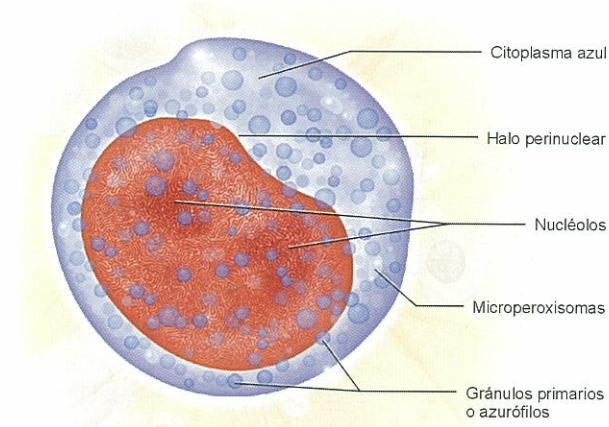

Promielocito. Es la primera célula que presenta gránulos primarios azurófilos, peroxidasa-positivos.

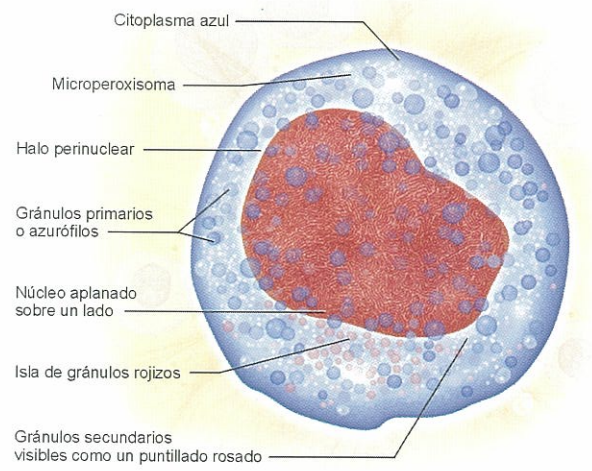

Mielocito. De forma característica, es la primera célula que presenta, además de gránulos primarios, gránulos secundarios específicos, ya sea de neutrófilos, eosinófilos o basófilos.

http://booksmedicos.blogspot.com

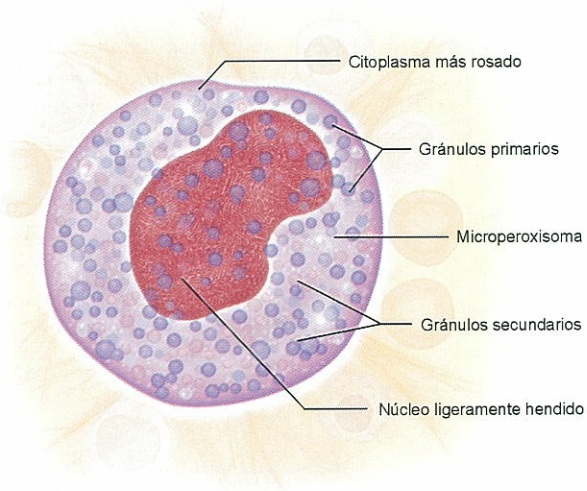

Metamielocito. Muestra una avanzada invaginación de una de las caras del núcleo mostrando un aspecto "arriñonado".

proteinasa 3, α-1 antitripsina) y factores bactericidas antes conocidos como proteínas catiónicas (defensinas, factores bactericidas azurófilo-derivados, proteína bactericida incrementadora de permeabilidad).

Los gránulos secundarios contienen lactoferrina, lisozima, proteína ligadora de B_{12} y otras proteínas. Algunos autores subclasifican a estos gránulos de acuerdo con su contenido de lactoferrina y gelatinasa: cerca del 16% contiene sólo lactoferrina, un 24% contiene sólo gelatinasa, y un 60% aloja ambas enzimas.

Otras estructuras celulares. Los microperoxisomas están presentes desde el estadio promielocítico y persisten hasta los neutrófilos maduros. Estas organelas son pequeñas vesículas que contienen catalasa y su exacta función aún no ha sido identificada.

Existen una serie de marcadores de superficie de los neutrófilos y sus precursores medulares, tales como carbohidratos, glucoproteínas, glucolípidos y antígenos HLA que van variando a lo largo de la maduración celular. De hecho, la densidad de moléculas HLA-A, -B y -C de membrana va disminuyendo a medida que progresa la evolución hacia neutrófilos maduros. El desarrollo de las capacidades de reconocimiento y quimiotaxis es paralelo a la adquisición de ciertos receptores de membrana, tal es el caso de los receptores de Fc, los cuales no existen o son muy escasos en los progenitores anteriores al mielocito, mientras que prácticamente todos los neutrófilos maduros poseen este tipo de receptores. Asimismo, los neutrófilos maduros poseen receptores para el complemento C3, denominados CRI y CR3. Del mismo modo, ICAM-1, miembro de la superfamilia de las inmunoglobulinas, es detectado en mieloblastos y promielocitos, pero no en los siguientes estadios de maduración mieloide. Uno de los miembros de la familia de selectinas, la L-selectina, puede ser identificada ya en la CFU-GM y hasta momentos antes de la liberación del neutrófilo hacia la circulación.

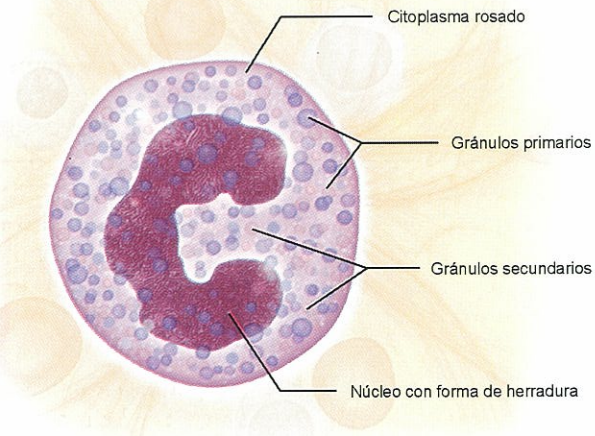

Neutrófilo en cayado. Es un estadio intermedio entre la forma precedente y el neutrófilo segmentado. Básicamente se observa una profundización de las invaginaciones nucleares.

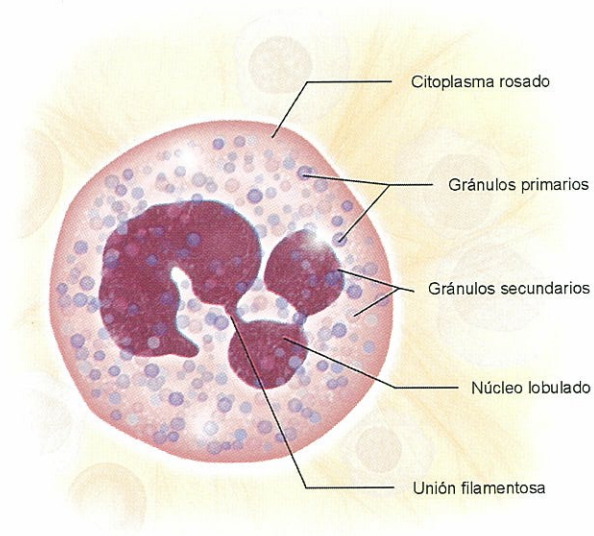

Neutrófilo segmentado. Con su núcleo polilobulado característico y su citoplasma en el que se observan los gránulos.

Eosinófilos

Los eosinófilos también cumplen funciones de defensa, aunque su actividad bactericida es mucho menor que la de los neutrófilos. En sus gránulos almacenan proteínas con funciones citotóxicas para parásitos, por lo cual se considera que tienen cierta acción de defensa contra este tipo de organismos. Asimismo, los eosinófilos están impli-

http://booksmedicos.blogspot.com

cados en las respuestas inflamatorias relacionadas con fenómenos alérgicos.

Los eosinófilos siguen una línea celular madurativa similar a los neutrófilos: mieloblasto eosinófilo → promielocito → mielocito → eosinófilo maduro. Desde el estadio de promielocito, las células contienen gránulos acidófilos característicos. El núcleo del eosinófilo maduro es bilobulado.

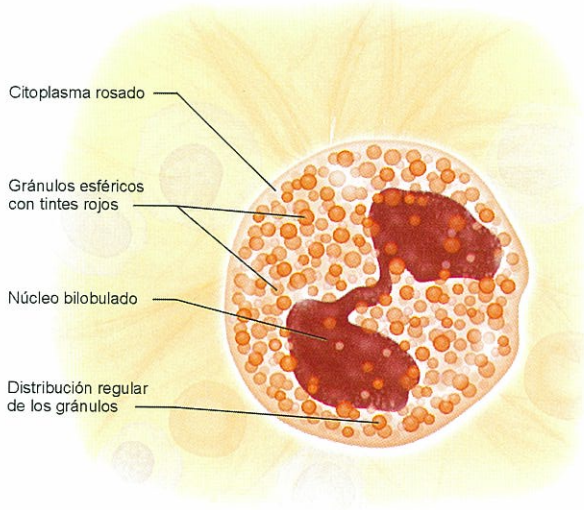

Eosinófilo. El núcleo es típicamente bilobulado. Sus gránulos acidófilos contienen peroxidasa.

Los gránulos del eosinófilo y sus precursores mieloides contienen abundante peroxidasa y enzimas lisosomales. La peroxidasa de estas células es genéticamente diferente a la de los neutrófilos, y no tiene la actividad bactericida de la de dichas células. También alojan en sus gránulos catalasa, dos enzimas de la β-oxidación lipídica (enoil-CoA hidratasa y cetoacil-CoA tiolasa) y una flavoproteína, la acil-CoA oxidasa.

Los gránulos también contienen las características proteínas básicas del eosinófilo: proteína básica mayor, proteína catiónica eosinofílica, y neurotoxina derivada del eosinófilo. Más de la mitad de las proteínas de los gránulos son proteínas básicas mayores, de actividad citotóxica para parásitos y que también inducen la liberación de histamina por parte de basófilos y mastocitos. Las otras dos proteínas básicas pueden provocar la formación de poros transmembrana y se cree que participarían en daño tisular.

Los eosinófilos también contienen proteoglicanos, interleucina-6, factor de necrosis tumoral-α, factor transformador del crecimiento-α, y factor estimulante de colonias de granulocitos y macrófagos.

Los cristales de Charcot-Leyden son proteínas de actividad fosfolipasa presentes en fluidos inflamatorios en donde hay eosinófilos.

Basófilos

Los basófilos constituyen una muy pequeña proporción de los leucocitos circulantes, ya que tienden a ubicarse en los tejidos en donde existe inflamación relacionada con hipersensibilidad a proteínas, alergia de contacto o rechazo injerto contra huésped.

Si bien son de linajes celulares diferentes, comparten muchas características con los mastocitos o células cebadas. Ambas células poseen gránulos metacromáticos, aunque a la microscopia electrónica puede verse que no son iguales. Estas células son capaces de fagocitar eritrocitos, aunque su actividad fagocitaria es considerablemente menor que la de los otros granulocitos y carecen de enzimas bactericidas o lisosomales.

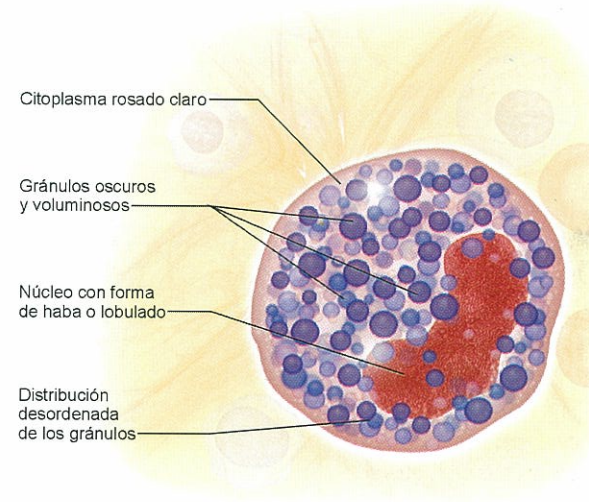

Basófilo. Son células de núcleo relativamente grande y gránulos citoplasmáticos peroxidasa-positivos.

Alteraciones morfológicas de los granulocitos

En pacientes con sepsis o procesos inflamatorios graves, además de leucocitosis, pueden observarse alteraciones morfológicas de los neutrófilos, como granulaciones tóxicas, cuerpos de Dohle y vacuolas citoplasmáticas. Las granulaciones tóxicas son más oscuras y groseras que las de los neutrófilos normales y se considera que corresponden a gránulos azurófilos primarios alterados. Los cuerpos de Dohle son pequeñas zonas de retículo endoplásmico dilatado, de aspecto similar a lagos citoplasmáticos de color azul celeste.

Otras veces aparecen en sangre periférica muchos granulocitos inmaduros, especialmente en los procesos inflamatorios, que llegan a confundirse con el cuadro de leucemia mieloide, hecho conocido como reacción leucemoide. Muchas veces se requieren mayores estudios para distinguir entre leucocitosis reactiva y neoplásica.

http://booksmedicos.blogspot.com

Los linfocitos y plasmocitos

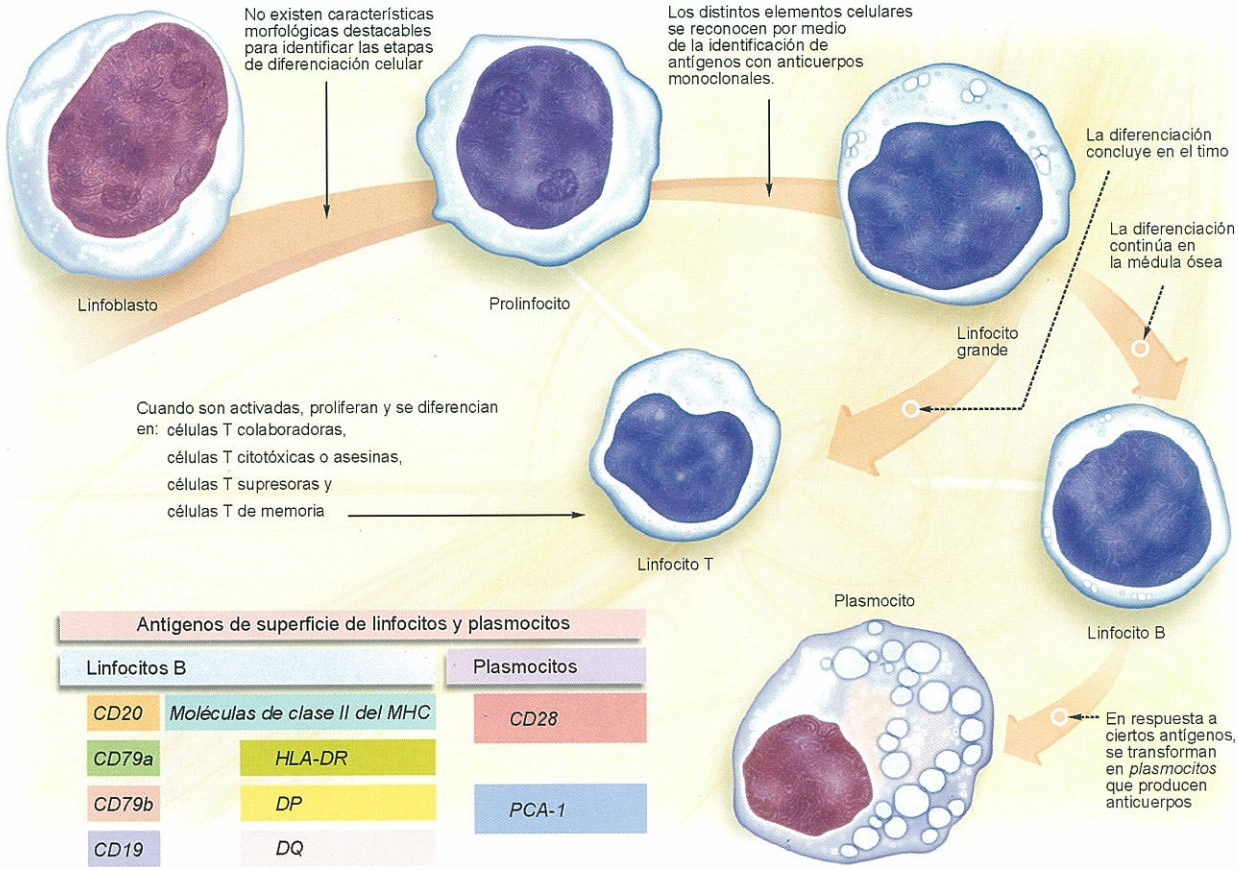

Esquema que muestra el proceso de linfopoyesis.

Los linfocitos constituyen un grupo heterogéneo de células que desarrollan un papel fundamental en el sistema inmune y que pueden distinguirse fácilmente de otros leucocitos por su morfología característica. Existen tres clases de linfocitos: linfocitos T, linfocitos B y células *natural killer* (NK). Los linfocitos B, a su vez, son capaces de diferenciarse a plasmocitos para secretar inmunoglobulinas.

Linfopoyesis

Los linfocitos, de la misma manera que el resto de los leucocitos, derivan de la *stem cell* medular. Se acepta que los linfocitos T, B y NK surgen a partir de un precursor en común, aunque aún se desconoce si se trata de un precursor exclusivo de los linfocitos o si es compartido con otra de las series celulares. A diferencia de la serie mieloide, en la diferenciación de los precursores de los linfocitos no existen etapas morfológicas características que puedan ser reconocidas como tales. Por lo tanto, sólo se distinguen los diferentes elementos celulares mediante la identificación de antígenos específicos utilizando anticuerpos monoclonales. De esta manera se distinguen tres precursores comprometidos con la diferenciación en linfocitos B, T o NK: células pro-B, células pro-T y células pro-NK. A partir de allí, la diferenciación en linfocitos B y en NK continuará en la médula ósea, mientras que la correspondiente a los linfocitos T prosigue en el timo.

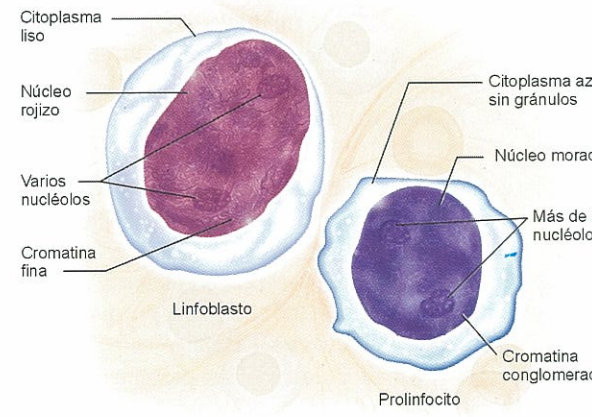

Los linfoblastos son células esféricas de núcleo grande y nucléolos prominentes, a medida que se produce la maduración, la cromatina se compacta estrechamente.

http://booksmedicos.blogspot.com

Morfología del linfocito

Los linfocitos, bajo microscopia óptica, son células de 6 a 15 mcm de diámetro que circulan en sangre periférica en un número variable, de alrededor de 2.5 a 4.0 x 10^3/µl, lo cual suele representar cerca del 35% del total de los leucocitos.

El linfocito característico presenta un núcleo con forma arriñonada ovoide que se tiñe de rosa con Giemsa o Wright debido a la cromatina nuclear densamente almacenada. El núcleo ocupa cerca del 90% de la superficie celular. La basofilia citoplasmática está relacionada con el contenido de ARN. En los linfocitos de mayor volumen pueden observarse una serie de gránulos rosados, cerca de 5 a 15 por célula, y ocasionalmente también vacuolas de contenido claro.

En un adulto sano, cerca del 3% de los linfocitos son linfocitos granulares grandes, que constituyen una población mixta de células NK y algunos linfocitos T CD8.

Bajo microscopio electrónico, en el núcleo se distinguen tres áreas dispuestas concéntricamente: una región central agranular, una media fibrilar y una externa granular que contiene la cromatina intranucleolar. Las organelas citoplasmáticas coexisten con microtúbulos y microfilamentos adyacentes a la membrana celular.

La activación linfocitaria se asocia con ciertos cambios morfológicos y bioquímicos. Los cambios ya son evidentes luego de transcurridas 4 horas de la exposición a mitógenos (agentes que estimulan la mitosis linfocitaria: productos bacterianos, por ejemplo). El nucléolo aumenta de tamaño y también los gránulos de la zona granular del núcleo. Esto continúa en un incremento de la zona fibrilar y un aumento de la cromatina, la cual se torna más electrodensa. Posteriormente, el citoplasma aumenta su volumen, los ribosomas y lisosomas son más numerosos y el complejo de Golgi está más desarrollado. Todos los cambios culminarán en la transformación del linfocito en linfoblasto activado, en plasmocito o en célula T citotóxica.

El plasmocito

Los linfocitos B activados por un antígeno y por un linfocito T *helper* (CD4+) se transforman en plasmocitos y, de esta forma, son capaces de sintetizar y liberar inmunoglobulinas. Para que esto ocurra tienen lugar una serie

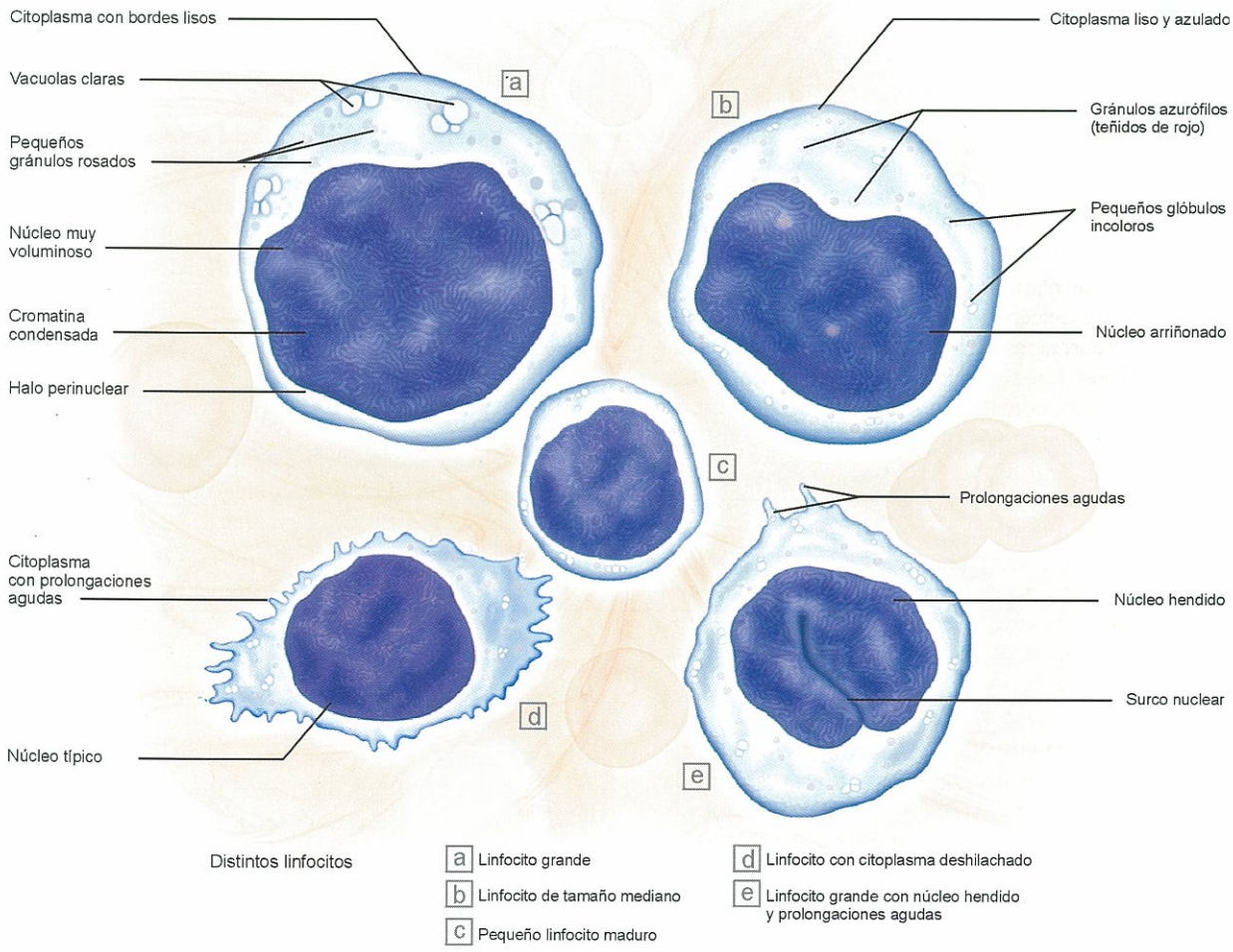

Aspecto de los linfocitos en sangre periférica.

http://booksmedicos.blogspot.com

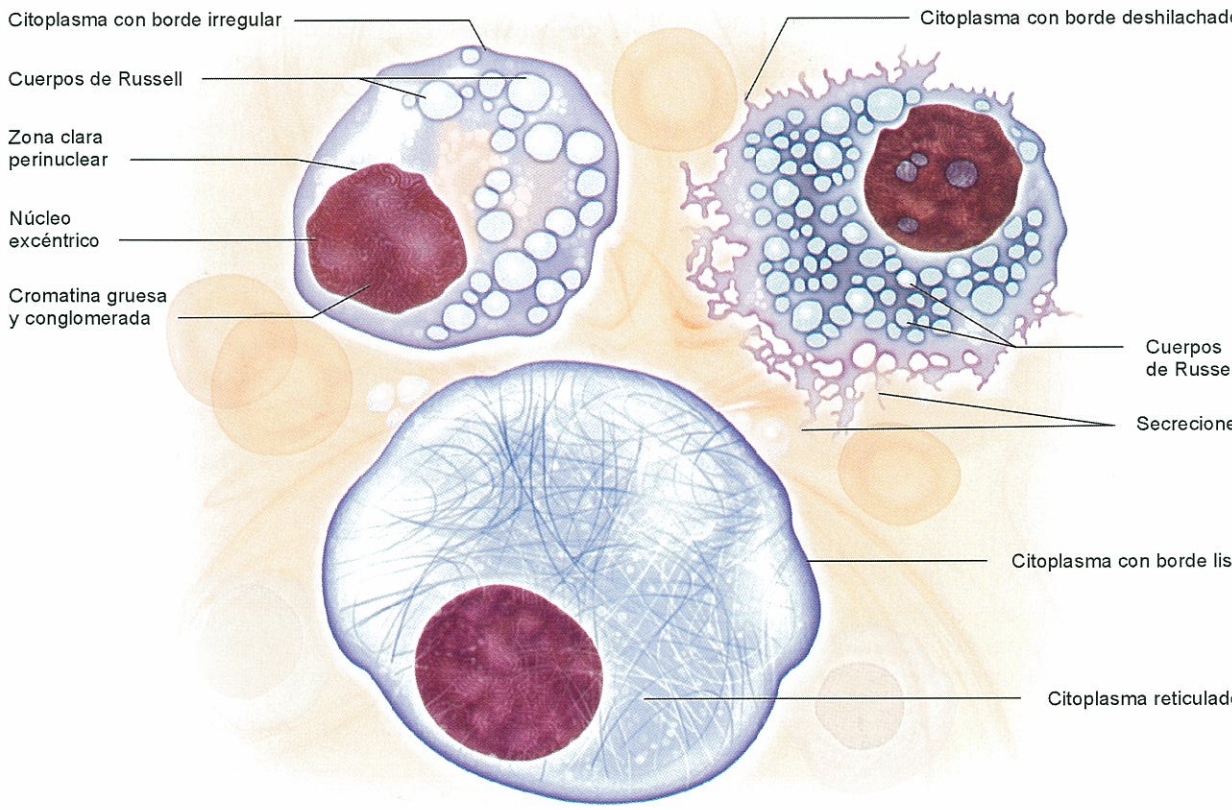

Morfología de un plasmocito.

de divisiones mitóticas durante la diferenciación celular, desde el linfocito en reposo hasta el plasmocito.

El citoplasma del plasmocito es característicamente basófilo y su núcleo es excéntrico, adyacente a una amplia zona paranuclear correspondiente al aparato de Golgi. El diámetro celular es de aproximadamente 9 a 20 mcm (promedio 14 mcm). La cromatina nuclear adopta una disposición tal que asemeja una "rueda de carro".

ANTÍGENOS DE SUPERFICIE DE LINFOCITOS Y PLASMOCITOS

Los linfocitos expresan una serie de antígenos de membrana que permite distinguir a los distintos tipos celulares entre sí. De esta manera, mediante el uso de anticuerpos monoclonales, se identifican los *clusters of differentiation* (CD).

· Linfocitos B: Los antígenos que expresan los precursores de estas células, las células maduras y las activadas (plasmocitos) en su gran mayoría no son exclusivos de esta serie celular. Solamente los antígenos CD20, CD79a y CD79b son propios de las células B. Tanto el CD79a como el CD79b se asocian con la Ig de superficie para facilitar su expresión. El CD19 es casi exclusivo del linfocito B, aunque puede ser expresado débilmente también por las células dendríticas foliculares. El CD19 puede encontrarse en todos los estadios madurativos de las células B, incluyendo los precursores medulares. Además de los antígenos CD, las células B expresan tres moléculas de clase II del complejo mayor de histocompatibilidad (MHC): HLA-DR, DP y DQ.

La mayoría de los antígenos de las células B no son expresados por el plasmocito maduro, incluyendo los HLA, sino que expresan CD28 y PCA-1 (cuya función es probablemente de proteincinasa).

ALTERACIONES DE LINFOCITOS Y PLASMOCITOS

Los trastornos que comprometen a estas células pueden dividirse en tres grandes grupos:

· *Primarios:* debido a defectos intrínsecos de los linfocitos que resultan en alteraciones funcionales de la inmunidad humoral, celular o ambas.

-*Células B:* agammaglobulinemia de Bruton, síndrome de Bloom, síndrome de Wiscott-Aldrich, disgammaglobulinemias, hiperinmunoglobulinemias, etcétera.

-*Células T:* síndrome de Di George (aplasia de timo), síndrome de Nezelof (displasia tímica), síndrome de Wiscott-Aldrich.

-*Células B y T:* ataxia-telangiectasia, síndrome de inmunodeficiencia combinada, etcétera.

· *Adquiridos:* resultan de factores extrínsecos a los linfocitos y también traen como consecuencia alteraciones inmunitarias. Suelen ocurrir en determinadas infecciones, en enfermedades sistémicas o por la administración de ciertos fármacos:

-Síndrome de inmunodeficiencia adquirida (SIDA).

http://booksmedicos.blogspot.com

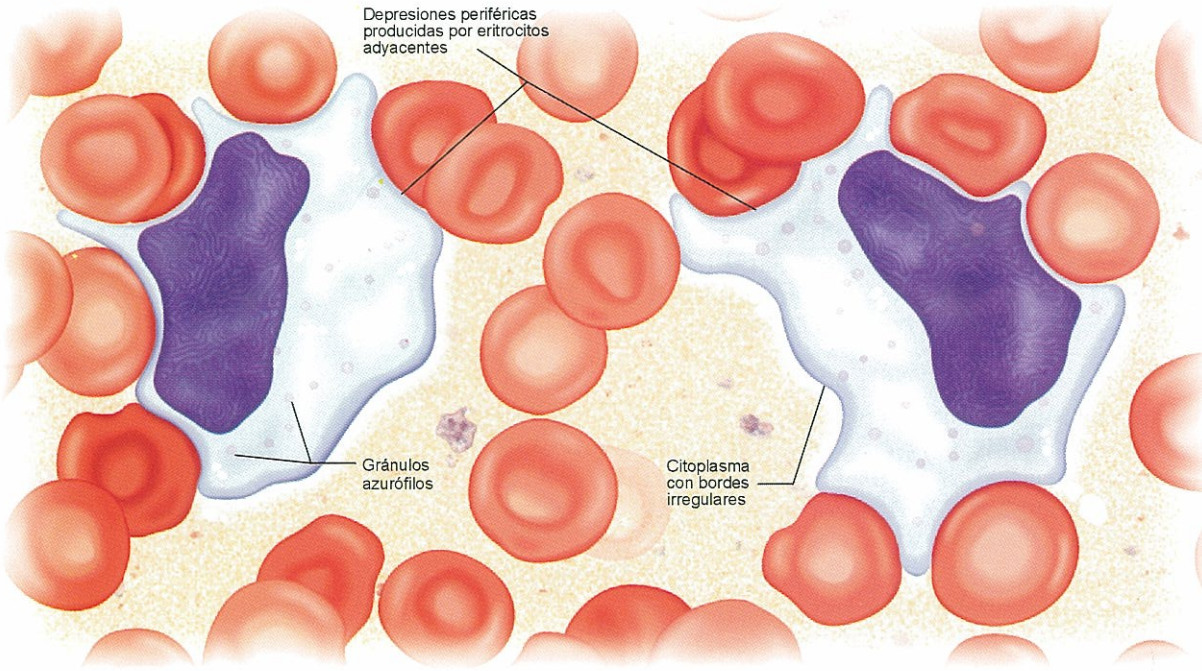

Linfocitos atípicos, comúnmente visibles en sangre periférica en el contexto de infecciones virales como mononucleosis, toxoplasmosis o citomegalovirus.

-Linfocitosis o plasmocitosis reactivas: coqueluche, mononucleosis infecciosa, citomegalovirus, toxoplasmosis, otras infecciones virales.

-Disfunción de células T asociada a enfermedades sistémicas: lepra, lupus, artritis reumatoidea, sarcoidosis, etcétera.

· *Neoplasias o preneoplasias:* leucemias, linfomas, mieloma múltiple.

El mieloma múltiple es una neoplasia de células plasmáticas caracterizada por la afectación del esqueleto, aunque también puede haber compromiso de ganglios linfáticos y de lugares extraganglionares como la piel. Puede haber predominio relativo de plasmocitos normales o de otras variedades citológicas tales como plasmoblastos, que tienen cromatina nuclear menos densa y un solo nucléolo bien definido.

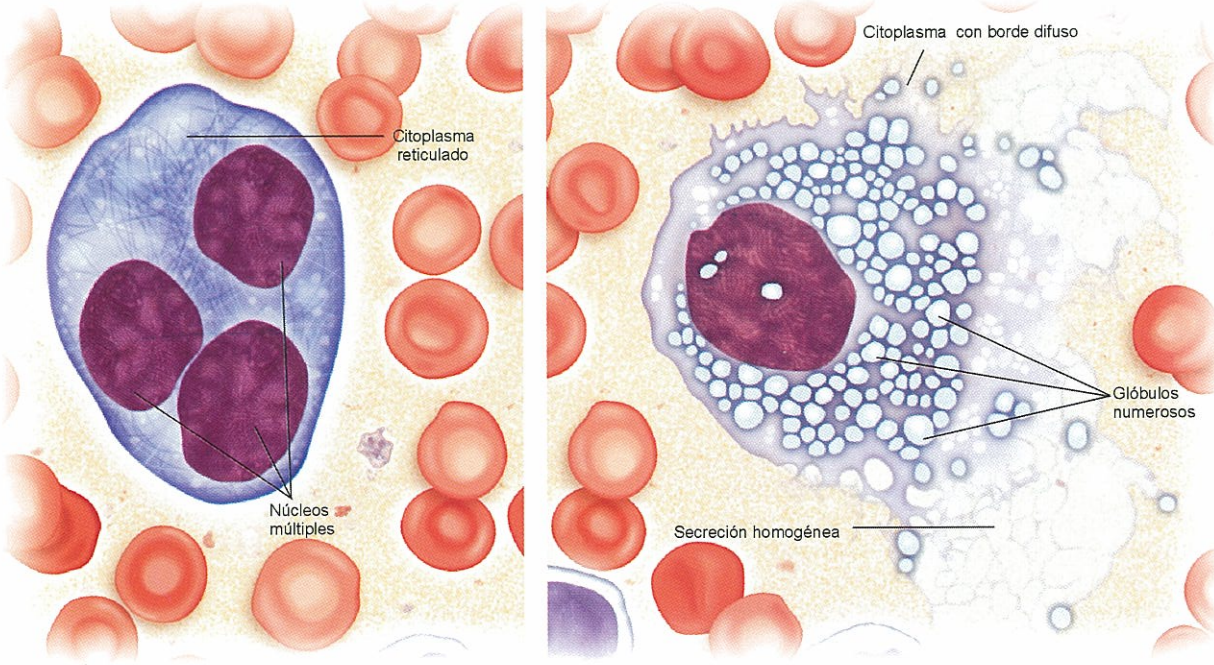

Células plasmáticas que proliferan en el mieloma múltiple.

http://booksmedicos.blogspot.com

Las leucemias

La leucemia es una expansión clonal en una etapa de la hematopoyesis linfoide o mieloide, lo cual se expresa en una detención de la diferenciación celular, con proliferación y crecimiento descontrolado de las células hematopoyéticas. La proliferación se origina en la médula ósea y de allí se disemina a sangre periférica, bazo, ganglios y el resto de los tejidos.

Leucemias agudas

Las leucemias agudas se caracterizan por su evolución relativamente rápida y por la proliferación de células muy indiferenciadas (blastos). Representan la neoplasia maligna más frecuente en la infancia, aunque puede observarse a cualquier edad.

La etiología se desconoce, aunque se considera que estas leucemias son el resultado de la interacción entre factores genéticos, ambientales e inmunológicos. Hay ciertos factores clásicamente asociados al desarrollo de la leucemia, como la exposición a radiaciones ionizantes, algunos químicos (benceno, pesticidas) o agentes alquilantes. Del mismo modo, ciertas condiciones genéticas constituyen una predisposición a la leucemia aguda, como la trisomía 21, la anemia de Fanconi, el síndrome de Bloom, la agammaglobulinemia congénita, etc. Sin embargo, la mayoría de los afectados son previamente sanos.

La clasificación de las leucemias agudas se basa en la morfología de la médula ósea, y en las características inmunológicas y citogenéticas de las células malignas.

Las leucemias pueden ser linfoblásticas o mieloblásticas, de acuerdo con el progenitor medular comprometido en el desarrollo maligno. Dentro de las leucemias agudas linfoblásticas (LLA) se distinguen, a su vez, tres tipos (L1 a L3) y dentro de las leucemias mieloblásticas agudas (LMA), 8 tipos diferentes (M0 a M7). En conjunto comprenden los 11 tipos de LA que en la actualidad reconoce el grupo cooperativo franco-americano-británico (FAB). Esta clasificación morfológica de las LA es la única que se considera en la actualidad.

Desde el punto de vista inmunológico, las LLA pueden clasificarse en B tempranas, comunes, pre-B, B o T, con características antigénicas propias. Algunas leucemias agudas mieloblásticas como la M0 o la M7 sólo pueden identificarse con precisión por medio de inmunorreactivos o por microscopia electrónica. En muchos de los casos de LA se encuentran alteraciones cromosómicas; se sabe que en más del 50% de las LMA ocurre así. El tratamiento de una LMA es más exitoso en sujetos que no presentan alteraciones cromosómicas, e incluso se ha definido una clasificación de LMA por riesgos a partir de los trastornos genéticos, que permite predecir la posibilidad de lo-

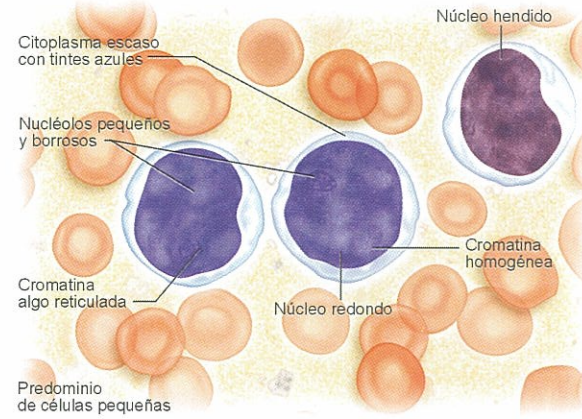

Leucemia aguda linfoblástica - L1

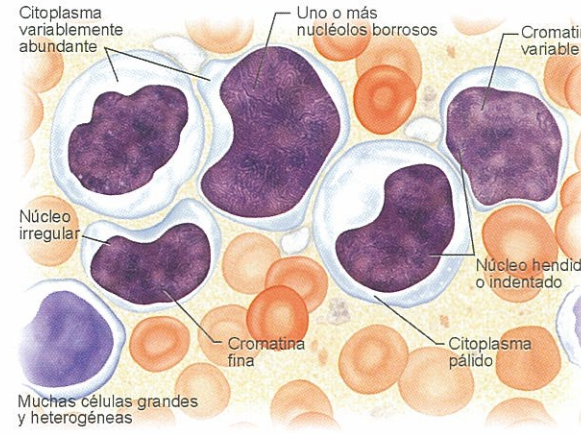

Leucemia aguda linfoblástica - L2

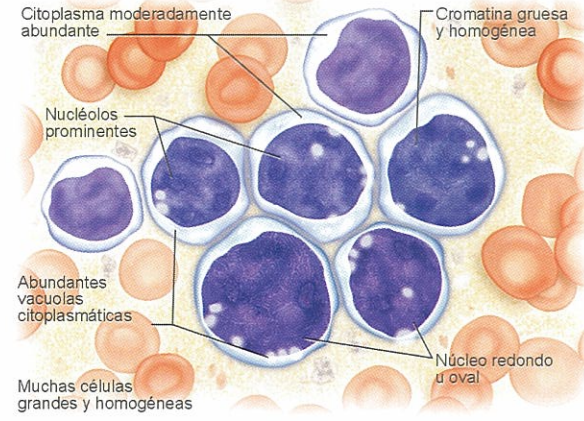

Leucemia aguda linfoblástica - L3

Leucemias linfoblásticas, estadios L1-L3.

http://booksmedicos.blogspot.com

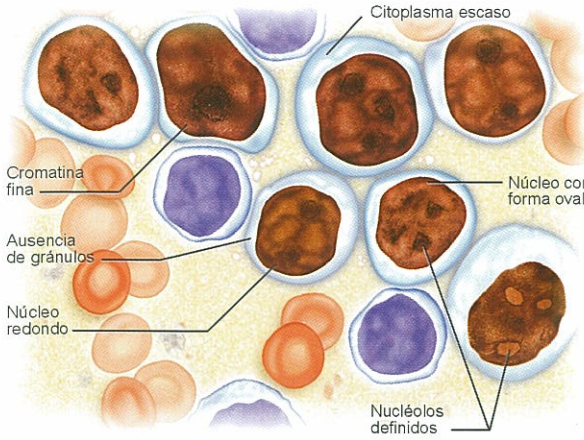

Leucemia aguda mieloblástica - M1

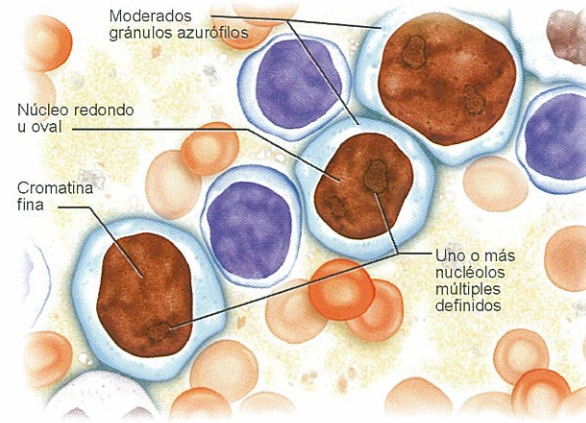

Leucemia aguda mieloblástica - M2

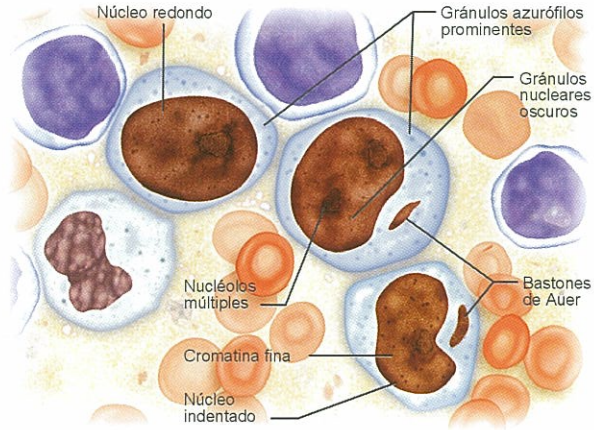

Leucemia aguda mieloblástica - M3 promielocítica

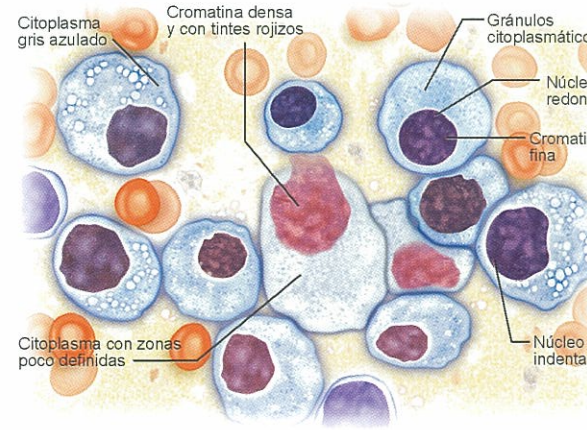

Leucemia aguda mieloblástica - M4 mielomonocítica

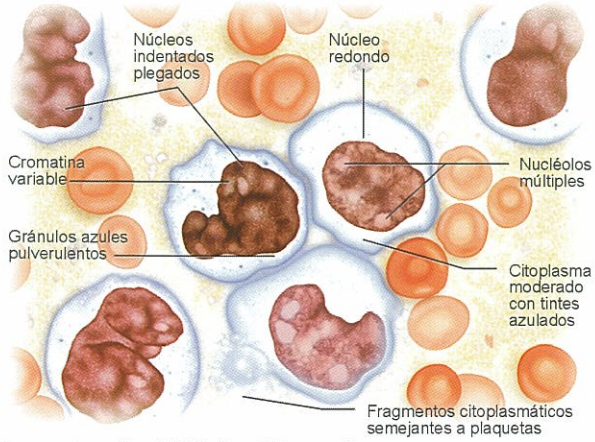

Leucemia aguda mieloblástica - M5 monocítica

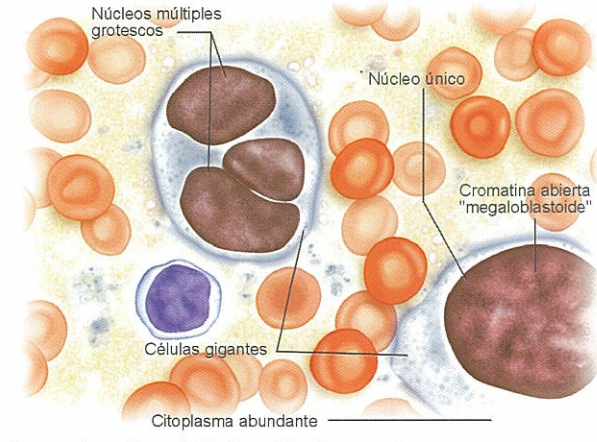

Leucemia aguda mieloblástica - M6 eritroleucemia

Leucemias agudas mieloblásticas, estadios M1-M6.

grar remisión completa del padecimiento, duración de la misma y supervivencia. Las translocaciones cromosómicas t (15;17) y t (8:21), y las inv-16 son alteraciones cromosómicas que ocurren respectivamente en LMA-M3, LMA-M2 y LMA-M4, y su identificación por medio de cariotipo o de métodos de biología molecular permite el diagnóstico preciso de estas entidades y, adicionalmente, controlar la respuesta al tratamiento.

La expansión clonal de blastos en la médula ósea desplaza al resto de las series celulares, las cuales sufren una disminución crítica de sus componentes. Esto es

http://booksmedicos.blogspot.com

el principal determinante del cuadro clínico de las leucemias agudas: los pacientes pueden presentarse con síndromes hemorrágicos (por disminución de las plaquetas), con síndrome anémico (por disminución de los eritrocitos) o con infecciones particularmente severas (por neutropenia). En los niños también se observan otros síntomas con cierta frecuencia, como el dolor óseo por expansión de la médula.

Los datos del laboratorio a menudo muestran una amplia gama de anormalidades, aunque son comunes la anemia, la leucopenia y la trombocitopenia. El recuento leucocitario puede variar de 100 a más de 1.000.000 por mm^3. Generalmente se observan blastos en sangre periférica.

El diagnóstico definitivo de leucemia se realiza mediante la observación de la médula ósea, en donde se evidencia una celularidad normal o aumentada, aunque también puede ser hipocelular. Los blastos suelen ocupar entre el 80% y el 100% de la médula, pero para dar un diagnóstico de leucemia deben superar el 25%. Morfológicamente son células inmaduras, con cromatina nuclear difusa, con uno o más nucléolos y citoplasma basófilo con o sin gránulos. En una médula ósea normal pueden observarse hasta un 5% de células inmaduras.

Si bien con la tinción de May-Grünwald-Giemsa o Wright, en el 95% de los casos es posible diagnosticar si la leucemia es linfoblástica o mieloblástica, siempre deben realizarse estudios citoquímicos, inmunológicos y citogenéticos que permiten una clasificación más detallada del tipo de leucemia, lo que es fundamental para realizar un tratamiento adecuado.

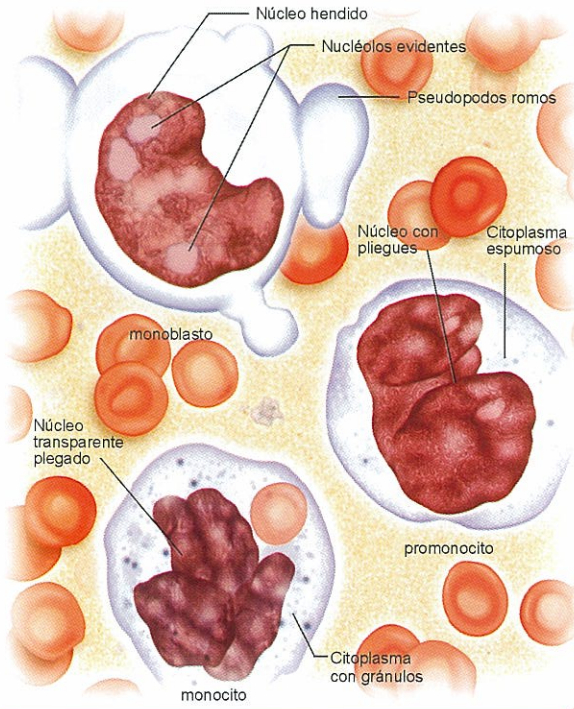

Leucemia monocítica.

Leucemias crónicas

A diferencia de las leucemias agudas, las leucemias crónicas se caracterizan por su curso indolente, su larga evolución y por la ausencia de células muy indiferenciadas.

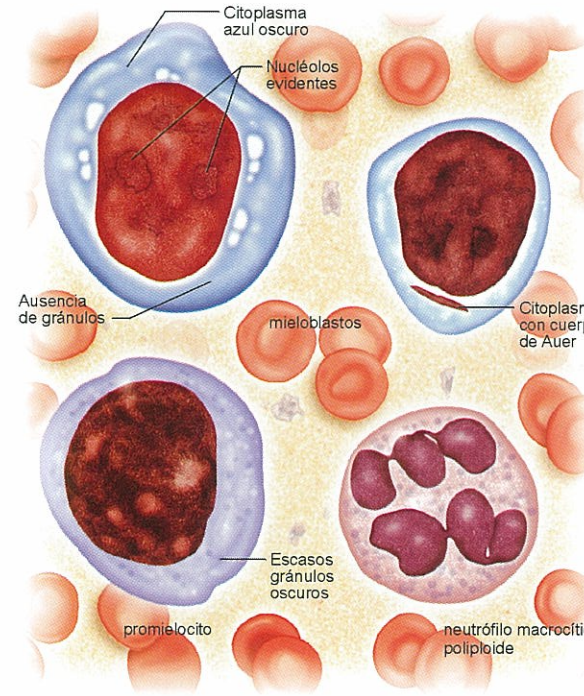

Leucemia granulocítica.

· La leucemia mieloide crónica (LMC) es una proliferación neoplásica predominantemente de la serie granulocítica; sin embargo se observan alteraciones en la serie roja y en las plaquetas, lo cual indica que el origen de la entidad parte de la *stem cell*. Esta enfermedad se ha relacionado con una anormalidad cromosómica (translocación del cromosoma 22 al 9); t (9q+; 22q-) que se denomina cromosoma Philadelfia (Ph1), la cual se observa en más del 90% de los pacientes; el origen de esta leucemia no se conoce. En muchas ocasiones el diagnóstico se efectúa cuando el paciente se encuentra asintomático, al observar en un estudio rutinario una marcada leucocitosis. Los síntomas al momento del diagnóstico suelen ser vagos: fatiga, pérdida de peso, plenitud abdominal y en ocasiones sangrado o dolor de abdomen, son los datos más comunes. En la exploración física se observa esplenomegalia en el 95% de los enfermos y hepatomegalia aproximadamente en la mitad; es común encontrar adenomegalia moderada. La púrpura o fiebre se reconoce en menos de una cuarta parte de los pacientes.

· La leucemia linfocítica crónica (LLC) se caracteriza por la proliferación y la acumulación de linfocitos de aspecto relativamente maduro o normal en el 90% de

http://booksmedicos.blogspot.com

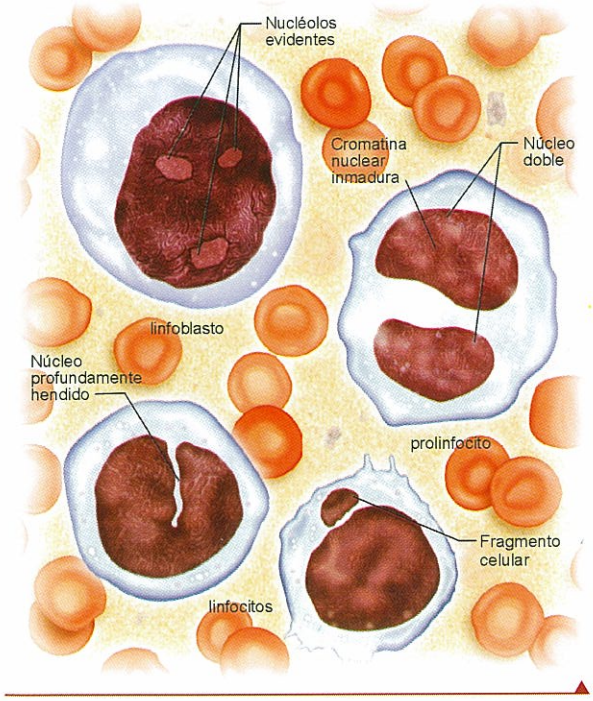

Leucemia linfocítica.

CLASIFICACIÓN MORFOLÓGICA DE LAS LEUCEMIAS AGUDAS (FAB)

LEUCEMIAS LINFOBLÁSTICAS AGUDAS

L1: linfoblástica "típica"
L2: linfoblástica "atípica"
L3: parecida al linfoma de Burkitt

LEUCEMIAS MIELOBLÁSTICAS AGUDAS

M0: mieloblástica diferenciada mínimamente
M1: mieloblástica inmadura
M2: mieloblástica madura
M3: promielocítica
M4: mielomonoblástica
M5: monoblástica
M6: eritroleucemia
M7: megacarioblástica

CARACTERÍSTICAS ANTIGÉNICAS DE LAS LLA

TIPO DE LLA	CD19	CD10	CD2	CIg	SIg	TdT
Pro-B (pre-pre B)	+					
Común	+	+				
Pre-B	+	+		+		
B				+/-	+	
T		+/-	+			

LLA = leucemia linfoblástica aguda; *CIg* = inmunoglobulina de citoplasma; *SIg* = inmunoglobulinas de superficie; *TdT* = desoxinucleotidiltransferasa terminal.

CARACTERÍSTICAS ANTIGÉNICAS DE LAS LEUCEMIAS MIELOBLÁSTICAS AGUDAS

TIPO DE LMA	CD33	CD13	CD14	GLICOFORINA	CD41
M0	+	–	–	–	–
M1 / 2 / 3	+	+	–	–	–
M4 / 5	+	+	+	–	–
M6	–	–	–	+	–
M7	–	–	–	–	+

los casos, linfocitos de tipo B, que son defectuosos desde el punto de vista inmunitario. El diagnóstico depende del hallazgo de linfocitosis absoluta persistente en la sangre con un incremento en el porcentaje (> 50%) de pequeños linfocitos con núcleos redondos en la médula ósea.

· La leucemia de células vellosas es una enfermedad linfoproliferativa que se origina en los linfocitos B. Las células leucémicas son de tamaño intermedio o grande (10-18 mcm) que se caracterizan por tener prolongaciones en el citoplasma, a manera de "pelos"; además, poseen fosfatasa ácida positiva.

http://booksmedicos.blogspot.com

Monocitos y macrófagos

Los monocitos comprenden un grupo de leucocitos especializados en la fagocitosis que también se desarrollan en la médula ósea a partir de elementos celulares precursores. Una vez en la circulación, los monocitos rápidamente se dirigen hacia diversos tejidos y, una vez en ellos, se transforman en macrófagos, cuya función es la fagocitosis y digestión de elementos extraños, incluyendo microorganismos.

Sistema fagocítico mononuclear

Comprende al conjunto de células que forman los precursores mieloides de los monocitos, los monocitos maduros circulantes, y los macrófagos libres y fijos en los tejidos.

Las funciones de este sistema incluyen: fagocitosis y digestión de microorganismos, detritus celulares y otras partículas; secreción de mediadores químicos de la inflamación; interacción con antígenos y linfocitos en la generación de la respuesta inmune (como células presentadoras de antígenos); citotoxicidad de ciertos tipos de células

Esquema que muestra el proceso de monopoyesis.

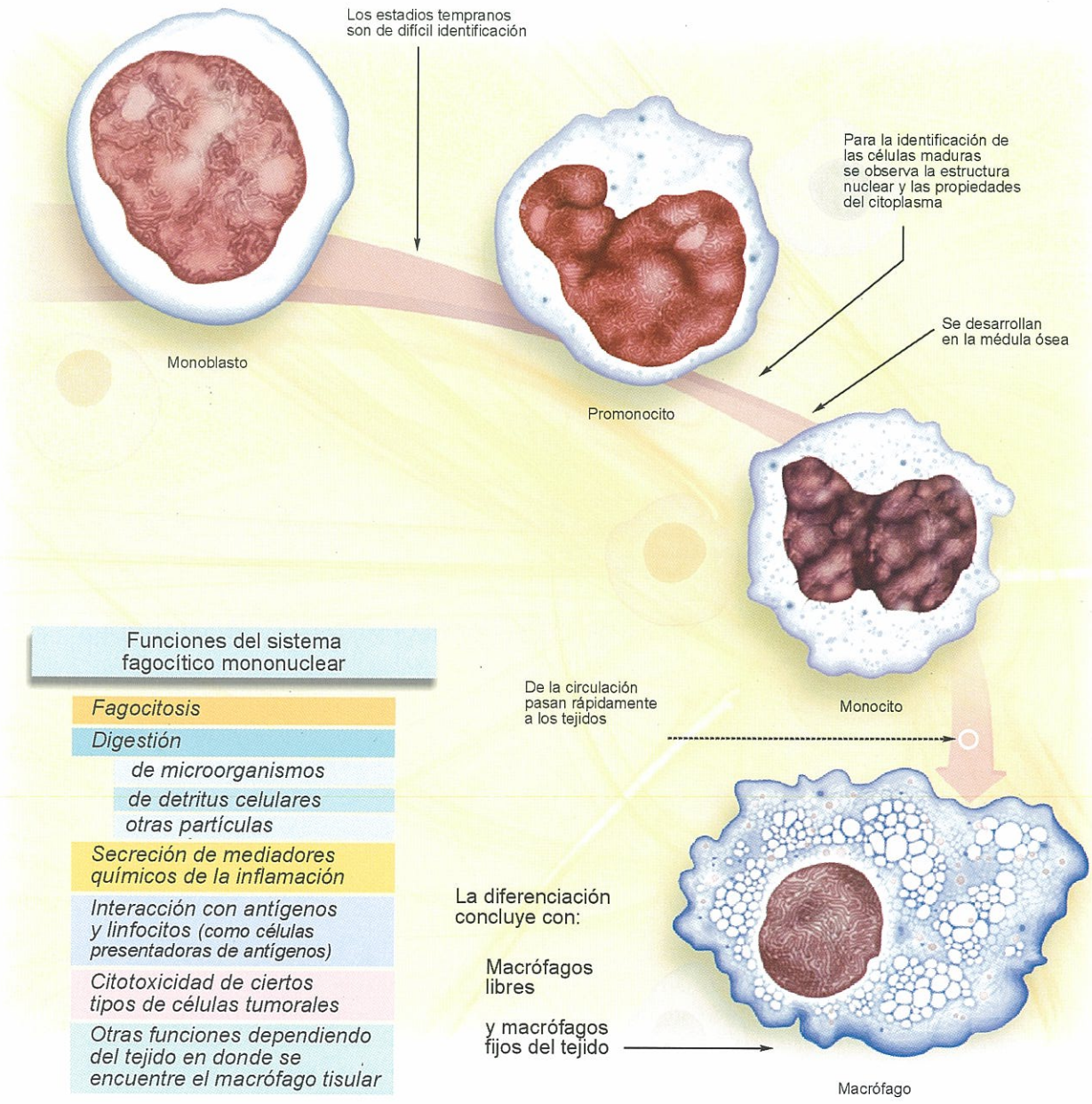

http://booksmedicos.blogspot.com

tumorales; otras funciones dependiendo del tejido en donde esté ubicado el macrófago tisular.

Precursores medulares del monocito

En la médula ósea, la unidad formadora de colonias de monocitos y granulocitos (CFU-GM) puede diferenciarse hacia la serie granulocítica, o bien, hacia el desarrollo de monocitos. En este último caso, la maduración continúa en la unidad formadora de colonias de monocitos (CFU-M), la que, a su vez, se diferencia sucesivamente en monoblasto, promonocito y monocito maduro.

El monoblasto es una célula que se encuentra en un número reducido en la médula ósea, indistinguible del mieloblasto a la microscopia óptica. Observando esta célula con microscopio electrónico, evidencia un núcleo que contiene una fina cromatina y nucléolos en su interior.

En estudios llevados a cabo en animales, un pequeño porcentaje de las células de la médula ósea son promonocitos, considerados células intermedias entre monoblastos y monocitos. Estudios citoquímicos han identificado promonocitos también en la médula ósea humana normal. Se trata de células con un núcleo de forma irregular, indentado, del cual parten delgados filamentos hacia el interior del citoplasma, aspecto que las distingue de los progranulocitos. El aparato secretor de los promonocitos contiene peroxidasa, tanto en el retículo endoplásmico como en el aparato de Golgi y en los gránulos. Los promonocitos se dividen rápidamente y originan el

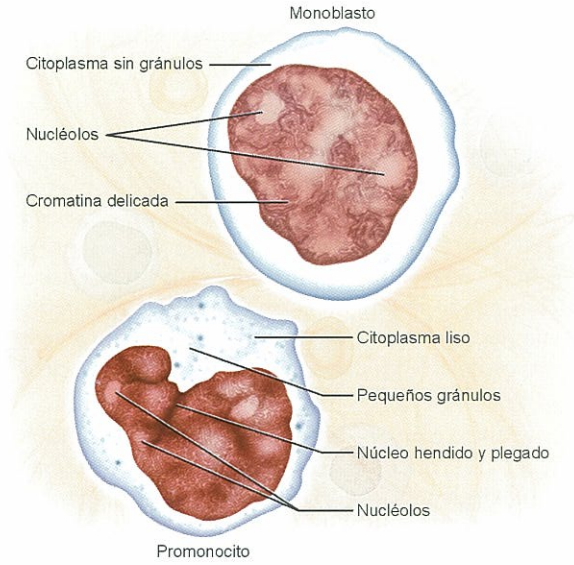

El monoblasto es una célula de núcleo grande con uno o dos nucléolos. El citoplasma es escaso y son poco distinguibles del mieloblasto. El promonocito contiene en su citoplasma un número variable de gránulos azurófilos.

El monocito se encuentra en médula ósea y en sangre, siendo de menor tamaño que el promonocito. En su núcleo son indistinguibles los nucléolos.

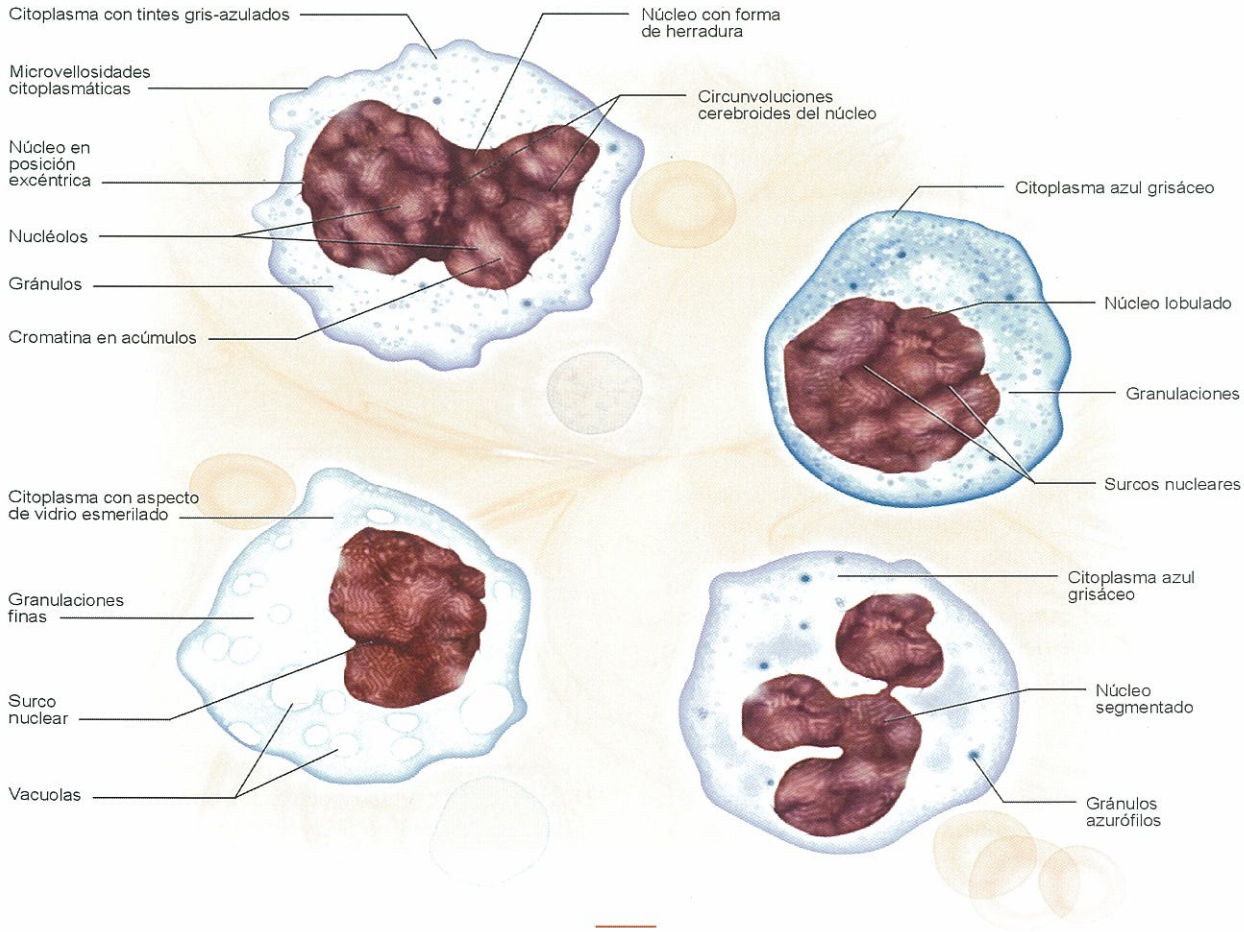

http://booksmedicos.blogspot.com

monocito maduro, que es una célula más pequeña, más activa funcionalmente y que ha perdido su capacidad de mitosis.

Los monocitos

El monocito maduro es una célula móvil de aproximadamente 12 a 15 mcm de diámetro, cuyo núcleo ocupa cerca de la mitad del área celular, generalmente está ubicado en una posición excéntrica y de forma irregular, descrita por lo común como célula "en herradura". En el interior del núcleo puede distinguirse una característica red de cromatina que forma acúmulos ubicados periféricamente. Al microscopio electrónico se distinguen uno o dos nucléolos pequeños rodeados de cromatina.

El citoplasma contiene un número variable de gránulos y vacuolas. A la microscopia electrónica pueden observarse numerosas mitocondrias pequeñas y elongadas, un complejo de Golgi bien desarrollado y una cantidad variable de ribosomas y polirribosomas. Lo que distingue al monocito es la gran cantidad citoplasmática de microtúbulos y microfibrillas, generalmente dispuestas alrededor del núcleo. Los gránulos citoplasmáticos son similares a los observados en los granulocitos, densos, homogéneos y que contienen fosfatasa ácida y arilsulfatasa, por lo tanto, son lisosomas primarios. Luego de la endocitosis, los lisosomas se fusionan al fagosoma, formando los lisosomas secundarios.

La superficie celular presenta gran cantidad de microvellosidades. En la circulación, los monocitos representan entre un 4% y un 8% de los leucocitos sanguíneos, permaneciendo en ella cerca de 32 horas promedio. Tienden a adherirse a las paredes vasculares y responden a estímulos quimiotácticos efectuando movimientos de diapédesis activa entre las células endoteliales hasta alcanzar los tejidos, en cuyo interior maduran a macrófagos; adquieren un mayor volumen celular e incrementan su capacidad fagocitaria mediante un aumento en el número de las enzimas hidrolíticas en el interior de los lisosomas (fosfatasas, estearasas, β-glucuronidasas, lisozima, arilsulfatasas, etc.). Los monocitos continuamente emigran desde la circulación hacia los tejidos periféricos.

Los macrófagos

Los macrófagos son monocitos diferenciados en el interior de diferentes tejidos y se distinguen de sus predecesores por presentar un mayor volumen celular, un aumento en el número de gránulos citoplasmáticos, una mayor heterogeneidad de la forma celular y un incremento en el número de vacuolas claras intracitoplasmáticas. La forma del macrófago y ciertas características morfológicas y funcionales dependerán del tipo de tejido en el cual reside. Los macrófagos del bazo tienen como función el secuestro y la destrucción de eritrocitos anormales o envejecidos, por lo cual evidencian agregados intracitoplasmáticos de ferritina. Los macrófagos de la médula ósea forman parte de las islas eritroblásticas y también ejercen funciones de eritrofagocitosis, almacenamiento y transferencia de hierro. Los macrófagos hepáticos (células de Kupffer) se ubican en los sinusoides del hígado y también fagocitan eritrocitos y otros elementos celulares, constituyendo importantes sitios de almacenamiento de hierro. Los macrófagos de los alvéolos pulmonares, de la lámina propia del tracto gastrointestinal, y de los líquidos pleural y peritoneal reflejan en su morfología su función específica de fagocitosis de microorganismos, células y detritus de acuerdo con su localización tisular.

La mayoría de los macrófagos tienen un diámetro de entre 25 y 50 mcm, con un núcleo excéntrico fusiforme que contiene uno o dos nucléolos en su interior y una fina cromatina que tiende a formar acúmulos en forma similar a lo observado en los monocitos. El citoplasma evidencia gran cantidad de gránulos y vacuolas claras cercanas a la periferia, lo cual evidencia la activa pinocitosis celular. Numerosos y prominentes microtúbulos y microfilamentos citoplasmáticos permiten el movimiento celular. De hecho, los macrófagos activados se distinguen por sus notables pseudópodos.

La principal característica morfológica de los macrófagos, independientemente del sitio en el cual se localicen, es la presencia de lisosomas que con frecuencia se observan fusionándose con fagosomas para formar lisosomas secundarios. Dentro de estos últimos pueden verse material de digestión de células, bacterias y otros detritus.

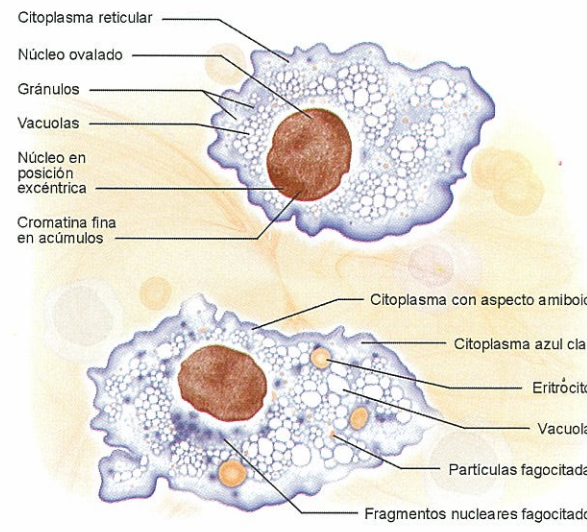

El monocito al ingresar a los tejidos se transforma en macrófago, célula con gran capacidad fagocítica y con una vida media de hasta 70 días.

Receptores y antígenos de superficie de monocitos y macrófagos

Los monocitos y los macrófagos tienen diversos receptores en la superficie celular que representan marcadores de origen, migración y función: para la porción Fc de las inmunoglobulinas, para diversos componentes del comple-

http://booksmedicos.blogspot.com

Distribución del sistema fagocítico mononuclear

· Médula ósea	Monoblastos Promonocitos Monocitos Macrófagos de las islas eritroblásticas
· Sangre periférica	Monocitos
· Cavidades corporales	Líquido peritoneal Líquido pleural
· Focos de inflamación	Células epitelioides Macrófagos exudados Células gigantes multinucleadas
· Tejidos	Hígado (células de Kupffer) Pulmón (macrófagos alveolares) Tejido conectivo (histiocitos) Bazo (células de la pulpa roja) Ganglios linfáticos Timo Hueso (osteoclastos) Tejido sinovial (células tipo A) Tracto gastrointestinal Tracto genitourinario Glándulas endocrinas Sistema nervioso central (microglía) Piel (células dendríticas)

mento, para varias citocinas, para péptidos y pequeñas moléculas (serotonina, histamina, sustancia P, endorfinas, encefalinas), para distintas hormonas (insulina, glucocorticoides, angiotensina), para transferrina y lactoferrina, para lipoproteínas, para coagulantes y anticoagulantes (fibrinógeno, fibrina, α1-antitrombina, heparina), para fibronectina, para laminina, para agonistas colinérgicos y adrenérgicos, etc. Todo esto demuestra la importantísima interacción que ejercen estas células y sus numerosas funciones.

De la misma manera, monocitos y macrófagos contienen una serie de antígenos de superficie que los caracterizan y distinguen algunas de sus funciones. Tal es el caso de la función como células presentadoras de antígenos, para lo cual exhiben en la superficie celular moléculas de clase II del complejo mayor de histocompatibilidad (MHC): HLA-DR, -DP y –DQ. Existe una amplia variabilidad en la expresión de HLA de acuerdo con el tejido en el cual se encuentre el macrófago: mientras que los ubicados en el bazo contienen un alto porcentaje de células HLA-DR positivas (50%), los macrófagos peritoneales tienen un número relativamente bajo (10% a 20%). Diversas linfoquinas, especialmente el interferón-γ, son capaces de inducir a los macrófagos a expresar altos niveles de antígenos del MHC de clase II, mientras que la prostaglandina E, la alfa-fetoproteína y los glucocorticoides producen una regulación descendente de la expresión de HLA-DR en estas células.

Otros antígenos de superficie presentes en los macrófagos y monocitos son los receptores para CD11, CD14, CD68 y CD4.

http://booksmedicos.blogspot.com

Clasificación antigua de los linfomas

WORKING FORMULATION
1982

BAJO GRADO
A Linfoma linfocítico pequeño con diferenciación plasmocitoide o sin ella.
B Linfoma folicular de células hendidas pequeñas.
C Linfoma folicular mixto, de células hendidas pequeñas y células grandes.

GRADO INTERMEDIO
D Linfoma folicular de grandes células.
E Linfoma difuso de células pequeñas hendidas.
F Linfoma difuso mixto, células pequeñas hendidas y células grandes.
G Linfoma difuso de células grandes.

ALTO GRADO
H Linfoma inmunoblástico de células grandes.
I Linfoma linfoblástico.
J Linfoma de células pequeñas no hendidas.

OTROS
K Células vellosas, linfoma cutáneo de células T, neoplasia histiocítica, neoplasia plasmocítica, etc.

Clasificación actual de los linfomas y su correspondencia con la clasificación anterior

REAL
1994 (modificado en 1999)

NEOPLASIAS DE CÉLULAS B

PRECURSORES
- Leucemia/linfoma linfoblástico de precursores B (I)

CÉLULAS B MADURAS
- Leucemia linfocítica crónica/linfoma linfocítico de células pequeñas (A)
- Linfoma linfoplasmocitario (A)
- Linfoma prolinfocítico (A)
- Linfoma de células del manto (B, E)
- Linfoma folicular (B, C, D)
- Linfoma folicular cutáneo (B, C, D)
- Linfoma de la zona marginal (B, C, E, F)
- Leucemia de células vellosas (K)
- Plasmocitoma/mieloma de células plasmáticas (K)
- Linfoma difuso de células B grandes (G, H)
- Linfoma de Burkitt (J)
- Linfoma de células plasmáticas (K)

NEOPLASIAS DE CÉLULAS T

PRECURSORES
- Leucemia/linfoma linfoblástico de precursores T (I)

CÉLULAS T MADURAS Y CÉLULAS NK
- Leucemia prolinfocítica de células T (A)
- Leucemia de linfocitos grandes granulosos (A)
- Leucemia agresiva de células NK (K)
- Linfoma de células T/NK nasal y tipo nasal (linfoma angiocéntrico (E, F)
- Micosis fungoides (A, E, K)
- Síndrome de Sezary (A)
- Linfoma angioinmunoblástico de células T (F, H)
- Linfoma de células T periféricas no especificado (E, F, G,H)
- Linfoma/leucemia de células T del adulto (K)
- Linfoma anaplásico de grandes células (H)
- Trastornos linfoproliferativos cutáneos de células T CD30 primariamente cutáneos (H)
- Linfoma intestinal de células T (F, H)

http://booksmedicos.blogspot.com

Frotis de sangre periférica: la serie blanca

La variada gama de células que contienen los extendidos de sangre periférica debe su riqueza en mayor proporción a los integrantes de la serie blanca o leucocitos, cuya vital participación en funciones relacionadas con la respuesta inmune específica e inespecífica es frecuentemente reflejada en las alteraciones cuali-cuantitativas que se ponen de manifiesto en la sangre de pacientes afectados por patologías infectocontagiosas.

La sangre contiene varios tipos de células con diferentes funciones y éstas varían desde el transporte de oxígeno a la producción de anticuerpos. Algunas de estas células realizan sus funciones en el sistema circulatorio mientras que otras utilizan la sangre como medio de transporte para alcanzar otros tejidos. Sin embargo, todas ellas comparten características en común como ser su vida media limitada y su renovación en forma continua a lo largo del ciclo de vida del ser humano. Notablemente, todas provienen de un mismo tipo de célula germinal (*stem cell*) que se encuentra en la médula ósea. Estas células germinales son totipotentes, pudiendo dar origen a todos los tipos de células del tejido sanguíneo y también a otros tipos de células, como los osteoclastos, que forman parte del tejido conectivo. Dentro de las células que forman el tejido sanguíneo encontramos a los glóbulos rojos que transportan oxígeno y dióxido de carbono, plaquetas que intervienen en la coagulación sanguínea y leucocitos o glóbulos blancos que combaten infecciones y en algunos casos digieren desechos celulares actuando como recolectores/reprocesadores de residuos. Los leucocitos tienen también la habilidad de atravesar los capilares sanguíneos y migrar hacia los tejidos donde son requeridos.

Los glóbulos blancos pueden ser clasificados dentro de tres categorías en base a su morfología revelada por tinciones histoquímicas y resuelta por microscopia óptica: granulocitos, monocitos y linfocitos. Los granulocitos contienen numerosos lisosomas y vesículas secretorias y las tinciones permiten visualizar diferencias entre ellos en cuanto a bioquímica y función, forman parte de este grupo neutrófilos, basófilos y eosinófilos. Los neutrófilos, o también llamados polimorfomonucleares debido a que su núcleo presenta varios lóbulos, son los más abundantes y su función es fagocitar microorganismos, comúnmente bacterias. Los basófilos secretan histamina y median respuestas inflamatorias y los eosinófilos colaboran en la destrucción de parásitos y modulan respuestas alérgicas inflamatorias. Los monocitos, una vez que dejan el torrente sanguíneo, dan origen a células llamadas macrófagos, células fagocíticas por excelencia, capaces de ingerir bacterias y protozoos. Los macrófagos, junto con los neutrófilos, albergan gran número de lisosomas especializados cuyo contenido es capaz de generar moléculas altamente reactivas (radicales libres), como el anión superóxido (O_2^-), el hipoclorito, y que a la vez posee hidrolasas concentradas. Los macrófagos, tienen vida media más larga que los neutrófilos, y son responsables de la remoción de células dañadas y tejidos senescentes o muertos. Existen dos clases principales de linfocitos: los linfocitos B, que deben su nombre a que se desarrollan en la médula ósea (de la denominación inglesa *bone marrow*) y son los encargados de la producción de anticuerpos, y los linfocitos T, que se nombran así porque completan su desarrollo en el timo, y que son los responsables de la inmunidad celular, o que incluye actividades de modulación de la respuesta inmune de otros glóbulos blancos y hasta la capacidad de destruir células infectadas por diversos patógenos.

Las tinciones histológicas revelan diferencias bioquímicas y morfológicas

La observación de los estadios de diferenciación celular requiere la obtención de material mediante punción aspirativa, que en el adulto se puede practicar en el esternón o en la cresta ilíaca posterior. Luego de la obtención de este material se realiza el extendido de los grumos medulares, que una vez teñido puede visualizarse con microscopia óptica. Las tinciones histológicas permitieron grandes avances en la ubicación de estas clases celulares y en la caracterización de distintos tipos de leucemias, enfermedad maligna que puede incluir a las células madre o precursoras y a su linaje posterior. La coloración de Wright o la de May-Grünwald-Giemsa son utilizadas tanto para médula ósea como para sangre periférica y permiten revelar los distintos estadios de diferenciación celular. Estas tinciones también se denominan panópticas, ya que colorean tanto los elementos básicos como los ácidos que se encuentran en el extendido. Los componentes que forman esta coloración son tres: azul de metileno, azur de metileno y eosina. El azul de metileno es un componente básico que tiñe estructuras acídicas de la célula impartiéndoles una coloración azul-violácea; la eosina y el azur de metileno son compuestos ácidos que tiñen estructuras alcalinas, otorgándoles coloración rojo-anaranjada y rojo-violácea respectivamente. La tinción para la detección de peroxidasas imparte una coloración marrón-rojiza a las células con gránulos peroxidasa positivos y permite la clasificación morfológica de leucemias mielocíticas agudas. La coloración esterasa inespecífica, permite la diferenciación primaria entre leucemias mielomonocíticas y monocíticas de otras leucemias mielocíticas, otorga una coloración marrón-anaranjada en caso de ser positiva la reacción. La reacción de PAS (Periodic-Acid-Schiff), permite la detección de polisacáridos y de mucopolisacáridos intracelulares. La serie granulocítica, PAS positiva, se revela en color borgoña y va incrementándose en el linaje celular hasta llegar a un máximo en los neutrófilos. Esta coloración se utiliza en el diagnóstico del síndrome mielodisplásico y de eritroleucemias.

http://booksmedicos.blogspot.com

Origen y linaje de la serie granulocítica

La generación de células que forman el tejido sanguíneo es también llamada hematopoyesis y ocurre en la médula ósea. A partir de una célula madre, pasando por diversos estadios de diferenciación, pueden originarse plaquetas, eritrocitos y glóbulos blancos. Con respecto a los linfocitos, existen aún hoy en día controversias acerca de si derivan de la misma célula que da origen al resto de las células del tejido hematopoyético o si derivan de una célula madre linfoide, sin guardar relación con los otros tipos celulares. Por esta causa se suele dividir a la hematopoyesis en linfopoyesis o producción de linfocitos y mielopoyesis, cuando se refiere a la generación del resto de las células.

La secuencia celular que se origina para la serie granulocítica a partir de la célula madre deriva en el mielocito, a partir de donde ya divergen las tres líneas celulares (basófilos, eosinófilos y neutrófilos). Las células de la granulopoyesis comprenden de un 60 a un 65% de las células presentes en la médula ósea. Los cambios morfológicos que ocurren en este tipo de células incluyen la reducción de la relación núcleo-citoplasma, desaparición de nucléolos y de la basofilia citoplasmática, aparición de la granulación primaria azurófila a partir del promielocito y aparición de la granulación secundaria específica (neutrófila, eosinófila o basófila) a partir del mielocito. El **mieloblasto** es una célula cuyo tamaño oscila entre los 15 y 20 μm de forma redondeada u oval. El núcleo es de forma redondeada y de gran tamaño con respecto al volumen celular y está provisto de cromatina reticulada con presencia de dos o tres nucléolos bien visibles. El citoplasma basófilo (azul oscuro) es escaso y está desprovisto de granulación y vacuolas. El **promielocito** es la célula de mayor tamaño presente en una granulopoyesis normal, su tamaño puede encontrarse entre los 16 y 25 μm. Su forma es redondeada u oval y el núcleo todavía presenta algún

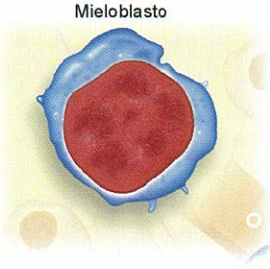

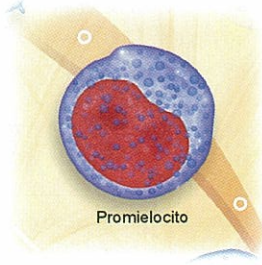

nucléolo visible al microscopio óptico. El citoplasma es basófilo y contiene gránulos que se disponen en la cercanía del núcleo dejando una zona más clara, agranular. La granulación citoplasmática toma coloración rojo-violácea con las tinciones panópticas y su contenido de mieloperoxidasa es el mejor marcador enzimático de este tipo de granulación primaria, responsable de reacción positiva con la tinción de negro Sudán. En la granulación primaria también se puede detectar la presencia de beta-galactosidasa, beta-glucuronidasa, esterasa y N-acetil-beta glucosaminidasa, entre otras. El **mielocito** es un estadio

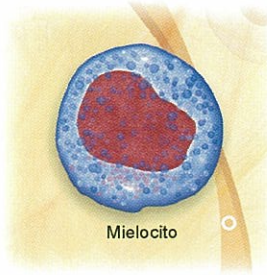

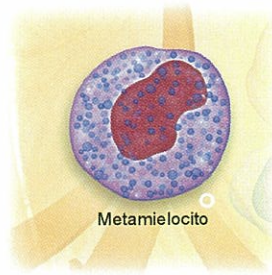

posterior de maduración, es una célula redondeada de tamaño entre 15 y 20 μm. El núcleo es de redondo a oval y puede presentar una indentación en la cara que mira hacia el citoplasma, los nucléolos no son más visibles y la cromatina se condensa formando cúmulos. Esta célula es la última con capacidad mitótica de la serie. El citoplasma pierde su coloración basófila y se presenta con gran cantidad de gránulos primarios, los que se irán reemplazando en forma progresiva aunque no en su totalidad por granulación secundaria específica, coexistiendo ambas formas en todos los elementos de la serie. Los gránulos secundarios son de menor tamaño y menos densos que los primarios; son mieloperoxidasa negativos y contienen mayor proporción de lisozima. A partir de esta célula se generan las tres líneas de células granulocíticas: neutrófilos, basófilos y eosinófilos. El **metamielocito** tiene un tamaño entre 10 y 15 μm, la forma del núcleo es reniforme y tiene varios cúmulos cromáticos. Esta célula ha perdido su capacidad mitótica y sólo es capaz de diferenciarse. Al progresar la maduración de esta célula hacia neutrófilo el núcleo se angosta aún más, dando origen a las bandas, característica de estas células. La mayoría de los **neutrófilos en banda** se localizan en la médula ósea, pasando de un 2 a un 5% a sangre periférica aunque estos porcentajes se pueden modificar en procesos infecciosos.

Los eosinófilos y los basófilos pasan por los mismos estadios de maduración que los neutrófilos hasta llegar a mielocito. Es a partir de esta célula donde divergen las tres líneas granulocíticas debido al reemplazo parcial y diferencial de la granulación primaria por la granulación secundaria específica en cada una de ellas. Los **eosinófilos inmaduros**

http://booksmedicos.blogspot.com

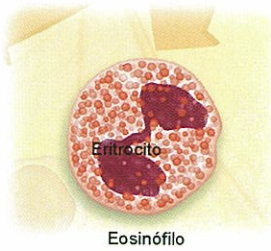

Eosinófilo

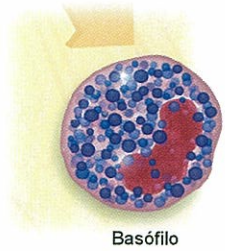

Basófilo

tienen el núcleo de forma redondeada a oval. Con la tinción de Wright o la de May-Grünwald-Giemsa se observa que la granulación está uniformemente distribuida por la célula y a medida que madura, cambia su coloración de azulada a marrón-anaranjada y finalmente a naranja. Esta tinción también permite visualizar la granulación de los **basófilos inmaduros** de color azul intenso a violeta, distribuida en forma irregular, ocultando parcialmente al núcleo, el cual aún no se visualiza en forma lobada.

Serie monocítica y linfocítica

La forma más joven presente en médula ósea de la serie monocítica es el **monoblasto**, diferenciable del mielocito por su actividad esterasa inespecífica positiva. Los **promonocitos** son células de 15 a 20 μm y una elevada relación núcleo-citoplasma. El núcleo de bordes irregulares, con pliegues e indentaciones, presenta la cromatina más condensada que el monoblasto y son reconocibles uno o dos nucléolos. El citoplasma es intensamente basófilo debido a la presencia de polirribosomas. Esta célula en su paso a sangre periférica se transforma en monocito y luego en macrófago al abandonar el torrente sanguíneo, de esta forma las células de la serie monocítica tienen diferente función, localización y aspecto morfológico según sea el estadio de diferenciación en el que se encuentren.

Los linfocitos B y T provienen de un ancestro común, una célula germinal totipotente presente en médula ósea en el adulto y en el hígado fetal. Las formas linfocitarias maduras son morfológicamente indistinguibles entre sí con microscopia óptica. Los estadios de maduración de los linfocitos B en la médula ósea son: linfocito pre-pre B, linfocito pre B, linfocito B inmaduro y linfocito B maduro. Los linfocitos B maduros salen de la médula ósea y se dirigen a los órganos linfáticos periféricos, ubicándose en los folículos linfoides. Aquí, proliferan bajo un estímulo antigénico adecuado formando poblaciones linfoides de acuerdo al antígeno que estimuló su proliferación. Estas células pueden dejar los folículos linfoides y situarse en los cordones medulares convirtiéndose en células secretoras de inmunoglobulinas o bien regresar al estado quiescente de linfocito B de memoria. Los linfocitos T generados en médula ósea se liberan al torrente sanguíneo en un estadio llamado **protimocito**, éste al llegar al epitelio tímico y bajo acción hormonal se transforma en timocito inmaduro, timocito cortical tardío y timocito medular. En sangre periférica se pueden encontrar linfocitos T supresores, T colaboradores, T citotóxicos y T de hipersensibilidad retardada, sólo distinguibles por marcadores inmunológicos de membrana. Los linfocitos T de memoria pueden encontrarse en los órganos linfoides periféricos.

La serie blanca en sangre periférica

Las diferentes formas celulares maduras provenientes de la serie granulocítica, linfocítica y monocítica, son liberadas al torrente sanguíneo donde pueden ser detectadas mediante la preparación de extendidos de sangre periférica (frotis). Las coloraciones más frecuentemente utilizadas son las de May-Grünwald-Giemsa y la de Wright, existiendo otras coloraciones que complementan la información obtenida para células con morfologías similares. Las células blancas son fácilmente reconocibles ya que son las únicas nucleadas presentes en sangre periférica.

Los **neutrófilos segmentados** son el último estadio madurativo de las células neutrófilas. Constituyen de un 7 a un 25% de las células nucleadas presentes en médula ósea y es bajo esta forma que alcanzan sangre periférica. Son redondeadas de tamaño entre 12 y 14 μm, su núcleo es único y se encuentra segmentado en 2 a 5 lóbulos unidos por puentes cromatínicos delgados. El citoplasma tiene numerosas granulaciones secundarias que aparecen de color pardo y en menor número granulaciones primarias color azul oscuro visibles con las coloraciones panópticas. Citoquímicamente son positivos a peroxidasa y a PAS y negativos a esterasa no específica. El conteo normal de neutrófilos oscila entre 1,6 a 7,4 $10^3/\mu l$. Sus precursores inmediatos son los neutrófilos en cayado, que se caracterizan por tener el núcleo menos segmentado y también se los puede encontrar en extendidos de sangre periférica normal, aunque su abundancia se relaciona con infecciones severas.

Los **eosinófilos** tienen forma redondeada con tamaño aproximado de 16 μm, el núcleo generalmente se presenta con dos lóbulos y la granulación secundaria nunca se dispone por encima del núcleo y es de color naranja a marrón-anaranjado con las coloraciones panópticas. Son raramente encontrados en extendidos de sangre no patológica y su conteo es de 0,02 a 0,4 $10^3/\mu l$. Son peroxidasa y PAS positivos y negativos a esterasa no específica.

El tamaño de los **basófilos** se encuentra entre 10 y 13 μm. El núcleo tiene generalmente 2 o 3 lóbulos unidos por puentes cromatínicos, difícilmente visibles con microscopia óptica debido a la granulación densa que cubre a éste. La granulación secundaria basofílica suele tener forma poligonal y aparece de color azul oscuro con las tinciones habituales. El contenido de estos gránulos es rico en mucopolisacáridos ácidos sulfatados, glucógeno y peroxidasa, por lo que dan positiva la reacción de PAS y peroxidasa.

Los **monocitos** pueden tener un diámetro de 15 a 30 μm siendo las células de mayor tamaño presentes en sangre periférica, su morfología es irregular, adquiriendo hasta formas cuadrangulares y ovales. El núcleo es voluminoso, no tiene nucléolos y adopta formas en herradura, no lobu-

http://booksmedicos.blogspot.com

Leucocitos en sangre periférica

Tipo de leucocito	Valores normales en sangre	Tamaño celular	Alteraciones	Causa probable
Neutrófilos	1,6-7,4 $10^3/\mu l$	12-14 μm	Neutrofilia	Estrés, infecciones agudas o inflamación. Si se presenta con neutrófilos inmaduros (cayados) indica infecciones severas, agudas o crónicas
			Neutropenia	Medicamentos antiinflamatorios no esteroideos. Parvovirus, fiebre tifoidea, malaria. Enfermedades autoinmunes
			Granulaciones tóxicas	Infecciones bacterianas
			Hipersegmentación nuclear	Probable anemia megaloblástica
Eosinófilos	0,02-0,4 $10^3/\mu l$	16 μm	Eosinofilia	Alergia o presencia de parásitos Enfermedades neoplásicas o leucemia mielocítica aguda
			Eosinopenia	Infecciones agudas o estrés
Basófilos	0-0,15 $10^3/\mu l$	10-14 μm	Basofilia	Frecuente en leucemia mielocítica crónica con conteo alto de leucocitos o en síndromes mieloproliferativos
			Granulaciones tóxicas	Infecciones bacterianas
Monocitos	0,2-1 $10^3/\mu l$	15-20 μm	Monocitosis	Infecciones crónicas (tuberculosis, fiebre tifoidea). Inflamaciones crónicas. Leucemia mielomonocítica aguda o crónica
			Monocitopenia	Aplasia de médula ósea. Leucemia con células vellosas
Linfocitos	1-3,5 $10^3/\mu l$	9-20 μm	Linfocitosis	Infecciones (por ej. pertusis, mononucleosis). Síndromes linfoproliferativos. Estrés. Inflamaciones crónicas
			Linfopenia	Infecciones. Radioterapia. Enfermedades sistémicas. Terapias inmunosupresoras

http://booksmedicos.blogspot.com

lado o doblado, la cromatina aparece en hebras finas, características de estas células. El citoplasma aparece en color azulado grisáceo y puede tener alguna vacuola. Se diferencia de las células de la serie granulocítica por ser esterasa inespecífica positiva y dar reacción débil para peroxidasa y PAS. Los valores normales encontrados en sangre van de 0,2 a 1,0 $10^3/\mu l$. Los macrófagos son el último estadio de maduración de los monocitos y son difícilmente localizables en sangre periférica.

Los **linfocitos** son las células más pequeñas de la serie blanca, su tamaño es variable debido a que la expansión del citoplasma varía en función de su actividad y oscila entre 9 y 20 μm. En sangre periférica los linfocitos de menor tamaño son los más abundantes. Son las células más numerosas, después de los neutrófilos, en extendidos de sangre normal de adultos con valores que van de 1,0 a 3,5 $10^3/\mu l$. El núcleo es redondo u oval, sin lóbulos a diferencia de los monocitos, intensamente teñido. El citoplasma es de color azulado a gris. Al igual que los monocitos son esterasa inespecífica positivos, presentan coloración débil para PAS, y son peroxidasa negativos.

Recuento diferencial leucocitario

La clasificación manual de los leucocitos utilizando la coloración de Wright permite determinar la relación porcentual entre las diversas especies leucocitarias. Para ello se debe trabajar en el área central del extendido y realizar una observación sistemática del mismo moviendo la región visualizada asegurando la no repetición del recuento (evitar el solapamiento de las áreas revisadas). Se recomienda que preparado sea movido formando una figura de diente de sierra, de arriba hacia abajo, de izquierda a derecha, de abajo hacia arriba, de izquierda a derecha, y volver a comenzar el recorrido, hasta totalizar un recuento total de por lo menos 100 leucocitos.

Es ideal realizar el recuento en dos extendidos realizados con la misma muestra para promediar los resultados. Los porcentajes que se obtienen por este método pueden ser transformados en valores absolutos al combinar con el recuento total de leucocitos.

Es importante destacar que la precisión del recuento para las células sanguíneas menos predominantes es baja al contar sólo un total de 100 leucocitos. Por ejemplo, si el valor real de eosinófilos en sangre fuera de 5%, es de esperar que en el recuento diferencial de un mismo extendido se halle un valor que oscile entre 2 y 11%. Este rango puede ser reducido aumentando el número total de células recontadas, sin embargo, esto carece de valor en la evaluación manual de un extendido, y si se requiere mayor precisión debería utilizarse un método automatizado, donde el número de células contadas puede llegar a 10.000 con facilidad.

Referencias:

Wintrobe´s Clinical Hematology , 1999. Vol. 1. 10 th. Edition. Lee G. R., Foerster J., Lukens J., Paraskevas F., Greer J. P., Rodgers G. M. Williams & Wilkins Eds, West Camden St., Baltimore, Maryland.

Diagnóstico Hematológico. Laboratorio y Clínica, 1972. Tomo I. Ciscar, F. y Farreras. De. Jims, Barcelona.

Hematología Clínica, 1979. Vol. 1. Wintrobe M. M., Lee G. R., Bithell T. C., Boggs D. R., Athes J. W., Foerster J. Editorial Intermédica, Bs. As.

http://booksmedicos.blogspot.com

tienen en promedio una poliploidía de 16N. Todo el ADN se ubica en un gran núcleo multilobulado en donde cada uno de estos lóbulos nucleares representa un volumen diploide de ADN (2N). En general, existe una relación entre el aumento de la poliploidía y el volumen del megacariocito.

En algún momento de la maduración del megacariocito se detiene la mitosis y tiene lugar un proceso de endomitosis, mediante el cual se replica el ADN sin división nuclear ni celular. Morfológicamente, la endomitosis se refleja a través de la disolución de la membrana nuclear y la formación de un huso mitótico multipolar. En términos estrictos, en realidad el megacariocito inicia todos los procesos propios de la mitosis: profase, prometafase, metafase y llega incluso a la anafase A, aunque no progresa hacia la anafase B, telofase ni hacia la citoquinesis. De esta manera, la célula deviene en la poliploidía característica.

Bajo microscopia óptica pueden distinguirse diversos estadios madurativos en el megacariocito, que van del I al IV:

- Estadio I (megacarioblasto): célula de aproximadamente 15-20 mcm, de núcleo lobulado y citoplasma basófilo.
- Estadio II (megacariocito basófilo): ya supera los 20 mcm y presenta un núcleo en herradura, citoplasma basófilo y gránulos azurófilos alrededor del centrosoma.
- Estadio III (megacariocito granular): célula de 25-50 mcm con un gran núcleo multilobulado, citoplasma acidófilo y numerosos gránulos azurófilos.
- Estadio IV (megacariocito maduro): célula cercana a los 50 mcm de núcleo picnótico, en cuyo citoplasma se observan grupos de 10 a 12 gránulos azurófilos.

Cada megacariocito produce cerca de 1.000 a 3.000 plaquetas, y se estima que aproximadamente 35.000 a 45.000 plaquetas por microlitro de sangre son producidas por día. En determinadas circunstancias en las cuales aumenta la demanda de plaquetas, la producción diaria puede aumentar hasta 6 veces. Aún se desconoce el proceso exacto mediante el cual el megacariocito "libera" plaquetas a la circulación, y se han propuesto varias hipótesis. Una de ellas afirma que el citoplasma del megacariocito se divide en "territorios", cada uno de los cuales formará una plaqueta mediante la simple fractura citoplasmática. Al atravesar los sinusoides medulares, el núcleo quedaría retenido y se liberarían fragmentos anucleados. El modelo proplaquetario es el que postula que las plaquetas son el resultado de la proyección de pseudopodos del megacariocito dentro de los sinusoides medulares, de los cuales se desprenderían proplaquetas a la circulación, es decir, fragmentos del citoplasma de los megacariocitos de mayor volumen que las plaquetas normales, las cuales se formarían por una nueva fragmentación ya en el interior de los sinusoides.

Si bien varios factores son capaces de ejercer efectos sobre el desarrollo y la maduración de los precursores plaquetarios medulares, el único con relevancia fisiológica es la trombopoyetina. Esta glucoproteína sintetizada en el hígado influye sobre todos y cada uno de los pasos madurativos medulares, desde la meg-BFC y la meg-CFC, hasta el megacariocito. De hecho, todas estas células expresan en su superficie el receptor de trombopoyetina (c-Mpl).

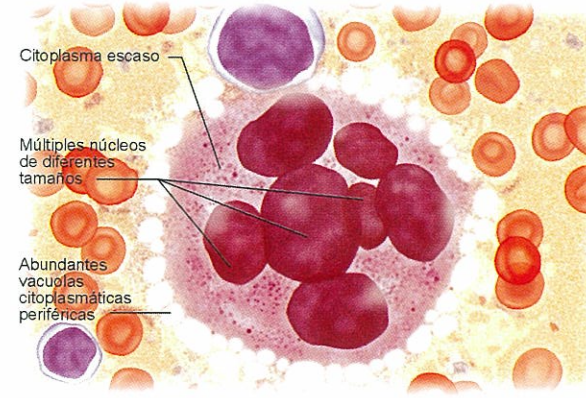

Megacariocitos patológicos - Leucemia aguda megacariocítica - M7

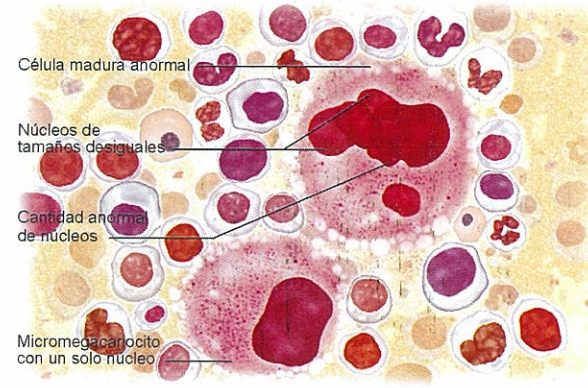

Megacariocitos patológicos - Trombocitosis esencial

Alteración de los megacariocitos. Leucemia aguda megacariocítica (M7) y trombocitosis esencial.

MORFOLOGÍA DE LAS PLAQUETAS

Las plaquetas no son más que pequeños fragmentos celulares, por lo tanto, carecen de núcleo. Su diámetro promedio varía de 1,5 a 3 mcm, cerca de un tercio a un cuarto del tamaño de un eritrocito. Existe una considerable variabilidad en el tamaño de las plaquetas entre diferentes individuos y en una misma persona, de modo tal que no es raro encontrar en la misma muestra de sangre plaquetas del doble del tamaño que otras.

A la microscopia electrónica, las plaquetas presentan un glicocálix de 14 a 20 nm formado por glicoproteínas, glicolípidos, mucopolisacáridos y proteínas plasmáticas adsorbidas. La superficie plaquetaria presenta una serie de indentaciones que forman un sistema canalicular hacia el interior de la plaqueta.

En su interior se distinguen varios tipos de gránulos que alcanzan el exterior fusionándose a la membrana plasmática o a cualquier porción del sistema canalicular. Existen cuatro diferentes tipos de gránulos plaquetarios: gránulos α, cuerpos densos, lisosomas y microperoxisomas.

http://booksmedicos.blogspot.com

Los gránulos α son los más abundantes, cerca de 50 a 80 por cada plaqueta, y tienen un diámetro promedio de 200 nm. En su interior pueden distinguirse diferentes electrodensidades que corresponden a las diversas proteínas que contienen. De hecho, virtualmente todas las proteínas plasmáticas pueden estar en el interior de estos gránulos.

Las proteínas plaquetarias específicas constituyen una serie de quemoquinas e incluyen al factor plaquetario 4 y a la familia de las β-tromboglobulinas. Otras proteínas presentes en los gránulos α son: fibrinógeno, factor de Von Willebrand, fibronectina, trombospondina, factores de la coagulación (factor V, proteína S, factor XI), factores de crecimiento (PDGF, TGF-β, factor de crecimiento endotelial, VEGF, etc.), inhibidores de la fibrinólisis, inmunoglobulinas y otras.

Los cuerpos densos están presentes en número de 3 a 8 en cada plaqueta. Estos gránulos electrodensos de aproximadamente 20-30 nm de diámetro contienen calcio, serotonina, ADP y ATP. La liberación del contenido de los cuerpos densos por parte de las plaquetas activadas ejerce un efecto de retroalimentación positiva sobre la agregación plaquetaria, ya que el ADP es un potente agonista plaquetario y la serotonina algo más débil.

En el interior plaquetario también pueden observarse microtúbulos y microfilamentos que le otorgan motilidad a la plaqueta, y un número variable de mitocondrias.

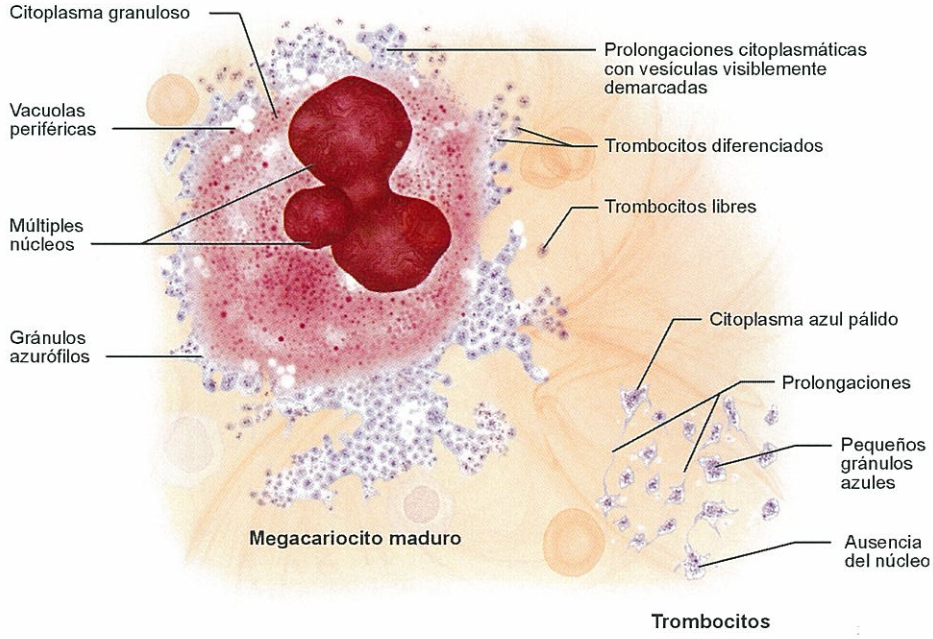

Megacariocito maduro y liberación de plaquetas.

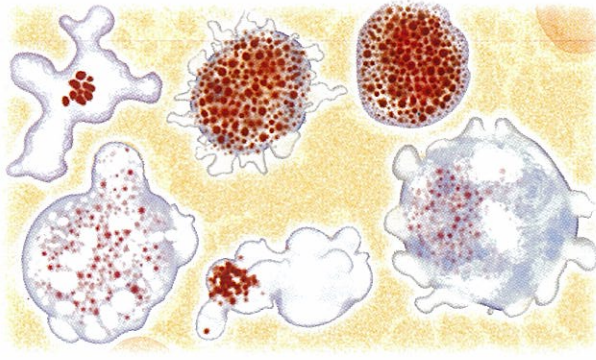

Trombocitos patológicos - Mielofibrosis leucémica

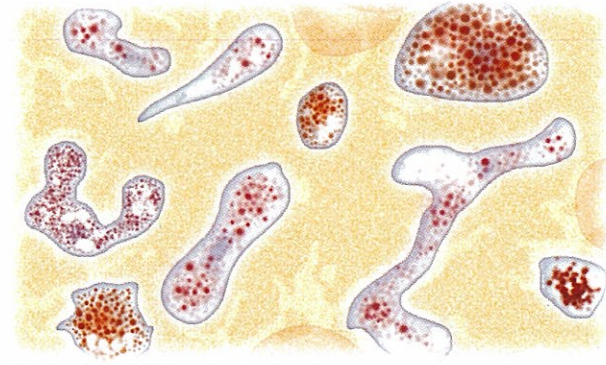

Trombocitos patológicos - Trombocitopatía

Trombocitos patológicos.

http://booksmedicos.blogspot.com

FROTIS DE SANGRE PERIFÉRICA: PLAQUETAS

Las plaquetas son los elementos particulados más pequeños de la sangre, carecen de núcleo y su vida media es muy corta, sin embargo, su indispensable participación en el mantenimiento de la hemostasia demuestra que para ser importante no es necesario contar con un gran tamaño.

GENERACIÓN DE LA SERIE PLAQUETARIA

Los progenitores de las plaquetas, derivados de las células germinales de la médula ósea, realizan su proceso de crecimiento y diferenciación pasando por estadios reconocibles en la visualización con microscopia óptica de extendidos medulares. El **promegacarioblasto**, primera célula precursora distinguible, presenta un solo núcleo, de aspecto pseudo linfoide y para su identificación es necesaria la reacción de reconocimiento con marcadores moleculares o enzimáticos específicos. El **megacarioblasto,** el siguiente precursor, tiene un tamaño de entre 6 y 24 μm, el citoplasma se colorea de azul oscuro, sin gránulos y es frecuente la presencia de prolongaciones pseudopódicas. El núcleo es único, de forma elíptica o con dos lóbulos y de gran tamaño, la cromatina es laxa y se distinguen varios nucléolos. Por granulogénesis citoplasmática se transforma en **promegacariocito**, cuyo tamaño oscila entre los 30 y 50 μm y presenta numerosas prolongaciones citoplasmáticas; el núcleo posee varios lóbulos, la cromatina es más compacta que en los anteriores estadios y no se distinguen nucléolos. El citoplasma aparece en mayor proporción color azul oscuro con regiones limitadas de coloración rojo violácea.

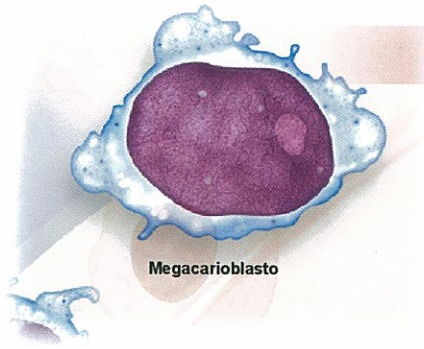

Los megacariocitos, el siguiente eslabón, constituyen del 0,1 al 0,5% de las células nucleadas medulares. Su tamaño puede llegar a 100 μm, y su núcleo es multilobulado y POLIPLOIDE (hasta 16n). Es posible distinguir dos tipos de megacariocitos. En el megacariocito granular el citoplasma es de coloración rosada y presenta gran número de gránulos de color azul oscuro, su tamaño puede llegar a los 55 μm. El megacariocito maduro, liberador de plaquetas, presenta granulaciones rojo-violáceas (azurófilas) y su tamaño es mayor al anterior. Generalmente, se ubican en la cercanía de los capilares sanguíneos y extienden prolongaciones citoplasmáticas penetrando en el lumen de aquéllos. De esta manera se generan las PLAQUETAS, por desprendimiento de pequeñas porciones de las prolongaciones megacariocíticas dentro del lumen de los capilares sanguíneos presentes en la médula ósea, de donde acceden al torrente sanguíneo.

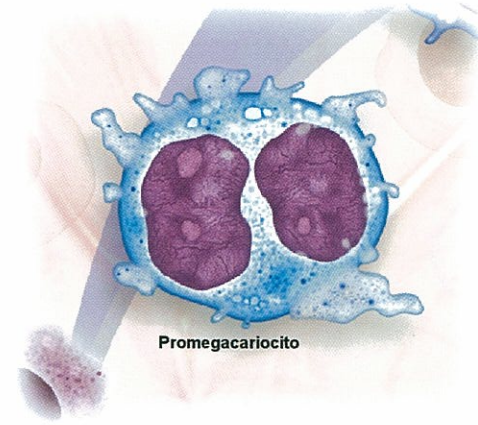

PLAQUETAS: ASPECTO NORMAL

Las tinciones más ampliamente difundidas para visualizar extendidos de sangre periférica o de médula ósea son las de Wright y la de May-Grünwald-Giemsa, ambas están compuestas por azul de metileno, eosina y azur de metileno. El azul de metileno es un componente alcalino que imparte una coloración azul-violácea a los componentes ácidos celulares; la eosina otorga coloración rojo-anaranjada y el azur de metileno rojo-violácea, siendo ambos componentes ácidos que por lo tanto colorean estructuras básicas. Estas coloraciones reciben el nombre de "panópticas", ya que colorean tanto los componentes ácidos como básicos de la célula. Otras tinciones útiles en la visualización plaquetaria en extendidos de sangre son las reacciones del ácido peryódico de Schiff (PAS) que revela los gránulos de glucógeno otorgándoles coloración borgoña y la reacción esterasa no específica que produce una coloración que varía entre naranja y marrón.

Las plaquetas son los elementos de sangre periférica de menor tamaño, pueden variar entre 1 y 4 μm y están desprovistas de núcleo, por lo que no son células verdaderas, sino fragmentos citoplasmáticos provenientes de megacariocitos. Son visibles en los extendidos de sangre periférica coloreados con las tinciones antes mencionadas (Wright o May-Grünwald-Giemsa) en general con forma discoide, pero ésta se modifica con facilidad debido a la manipulación que lleva el proceso de extendido, pudien-

http://booksmedicos.blogspot.com

do aparecer con forma redondeada y emitiendo prolongaciones delgadas. Al microscopio óptico pueden distinguirse dos zonas: una central llamada cromómero, con fina granulación rojo-purpúrea donde se agrupan las organelas, y una externa llamada hialómero, en general incolora o ligeramente azulada.

Los valores normales de plaquetas estimados a partir del extendido de sangre se encuentran entre 130 a 360 x $10^3/\mu l$, mientras que en el caso de contadores automáticos hematológicos o recuento en cámara los valores obtenidos son mayores por características propias de estos métodos. Si el extendido se preparó a partir de sangre no anticoagulada, las plaquetas se agregan dando la impresión de un recuento por debajo de los valores normales. En el microscopio óptico, con objetivos de bajo aumento (10 x o 40 x) se comprueba la coloración y distribución adecuada de estos elementos sobre el extendido. Luego con objetivo de inmersión (100 x) se estima el número de plaquetas en varios campos sucesivos debiéndose encontrar de 5 a 15 plaquetas por campo o 1 plaqueta cada 10 a 20 glóbulos rojos. Las alteraciones de recuento por debajo de este rango son llamadas trombocitopenias y por encima trombocitosis.

ANOMALÍAS PLAQUETARIAS

La alteración en número de plaquetas por encima de los valores normales se denomina **trombocitosis**. En estos casos es poco común que los valores excedan los 1000 $10^3/\mu l$, si no se encuentran presentes otros factores de riesgo es rara

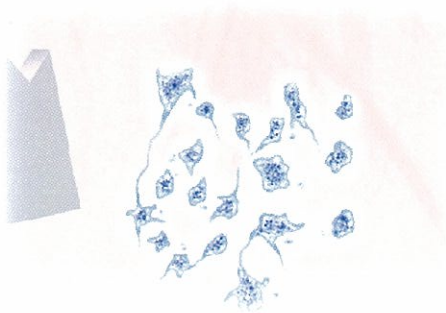

Trombocitos

la derivación hacia una trombosis. Valores aún más altos que los mencionados anteriormente (por encima de 3000 $10^3/\mu l$) se pueden encontrar en desórdenes de tipo mieloproliferativo, con aumentos persistentes del número de plaquetas, y pueden estar asociados con complicaciones trombóticas y/o sangrado. La **trombocitopenia** se encuentra presente en casos donde el recuento de plaquetas es inferior a 130 $10^3/\mu l$, por debajo de 20 $10^3/\mu l$ se produce sangrado espontáneo. Las causas de este desorden pueden deberse a: disminución de la producción o de la vida media de estos elementos, atrapamiento (como en varios casos de esplecnomegalia) o después de transfusiones de sangre. **Pseudo trombocitopenia** se produce en algunos casos en donde la sangre del paciente se aglutina a pesar de estar anticoagulada con EDTA. En esta situación se produce un falso recuento por debajo de los valores normales en los analizadores automáticos y debe determinarse el número real de plaquetas a partir del extendido de sangre. Una manera de evitar la agregación es utilizar otro anticoagulante o realizar el recuento a partir de sangre capilar.

Existen alteraciones de tamaño de las plaquetas, cuando se encuentran elementos de este origen con diámetro mayor de 5 μm. Estas son llamadas **plaquetas gigantes**, tienen forma redondeada, poseen una fina granulación de color azul a violeta en su interior y los bordes no se visualizan en forma definida. Normalmente no son detectadas por los analizadores automáticos, dando lugar a una reducción en el recuento con respecto a los valores normales. La presencia de estas formas se debe usualmente al incremento de cariocitopoyesis a partir de los megacariocitos medulares y puede ocurrir debido al aumento del consumo de plaquetas en enfermedades como la trombocitopenia inmunitaria o por el incremento de la producción a nivel medular en la trombocitemia esencial. También se encuentran junto con neutrófilos con granulación basofílica en pacientes con anomalía de May-Hegglin y en el síndrome de Bernard-Soulier. Cuando nos encontramos con plaquetas que difieren en tamaño nos encontramos frente a una modificación cualitativa y debe considerarse alterado cualquier elemento cuyo diámetro exceda los 4 μm, las causas se deben al incremento de la generación a nivel médula ósea y esta modificación puede deberse al mismo origen de los casos comentados para las plaquetas gigantes. En extendidos de sangre es posible encontrar **remanentes de megacariocitos**, éstos se distinguen por su forma redondeada, granulación gruesa de color violeta a azul oscuro debido a la presencia de cromatina, pero carentes de núcleo y citoplasma residual escaso con las tinciones panópticas habituales.

REFERENCIAS:

Wintrobe´s Clinical Hematology , 1999. Vol. 1. 10 th. Edition. Lee G. R., Foerster J., Lukens J., Paraskevas F., Greer J. P., Rodgers G. M. Williams & Wilkins Eds, West Camden St., Baltimore, Maryland.

Diagnóstico Hematológico. Laboratorio y Clínica, 1972. Tomo I. Ciscar F. y Farreras. De. Jims, Barcelona.

Hematología Clínica, 1979. Vol. 1. Wintrobe M. M., Lee G. R., Bithell T. C., Boggs D. R., Athes J. W., Foerster J. Editorial Intermédica, Bs. As.

http://booksmedicos.blogspot.com

Bioseguridad en el laboratorio hematológico

El laboratorio supone para el operador una serie de riesgos que pueden reducirse con la adopción de medidas de prevención simples y eficaces.

Los riesgos pueden ser tanto de naturaleza química como biológica, y es importante en primer lugar enumerarlos para entender cómo protegerse.

La sangre como tal y su manejo debe imponer respeto, puesto que en una muestra pueden hallarse cantidades suficientes de agentes patógenos como para resultar fuente de una infección; la vía de ingreso más común para estos patógenos son pequeñas soluciones de continuidad (heridas) en la piel que muchas veces pueden no ser evidentes. El uso de guantes puede reducir este riesgo, así como también el empleo de anteojos y cubrebocas, puesto que aerosoles o salpicaduras constituyen otra forma de tomar contacto con fluidos biológicos potencialmente peligrosos.

En el manejo de guantes es importante recordar que si éstos toman contacto con sangre pueden resultar la fuente de contaminación de otras superficies, por lo que su recambio oportuno también debe ser considerado a la hora de establecer las recomendaciones de uso.

http://booksmedicos.blogspot.com

Módulo II

http://booksmedicos.blogspot.com

http://booksmedicos.blogspot.com

Interpretación de Histogramas

2.1 INTRODUCCIÓN

La interpretación de histogramas y escatergramas es un tema que se vuelve cada vez más importante en el argot de la hematología actual, debido principalmente a la proliferación de instrumentos automatizados que cada vez más participan de manera rutinaria y eficientemente en las áreas de Hematología de un creciente número de laboratorios a nivel mundial.

No obstante, aún es frecuente encontrar, sobre todo en los laboratorios clínicos pequeños, que existe cierto grado de desconocimiento tanto de las ventajas como del alcance y limitaciones diagnósticas que pueden alcanzar, así como su utilidad como criterio importante de decisión para, al efectuar la valoración del resultado de una citometría hemática, poder utilizarlos como apoyo al decidir qué muestras requieren una valoración microscópica más a fondo para emitir un resultado con validez diagnóstica completa.

Con el presente módulo pretendemos dar a conocer cómo se lleva a cabo el proceso de generación de histogramas y escatergramas en los diferentes instrumentos Cell Dyn, efectuando una revisión de las diferentes tecnologías utilizadas para obtenerlos, así como exponer qué información útil se puede extraer de ellos.

2.2 TECNOLOGÍAS APLICADAS A LA GENERACIÓN DE HISTOGRAMAS Y ESCATERGRAMAS

Actualmente existen en el mercado diferentes asociaciones de tecnología, aplicadas en diversos instrumentos hematológicos con diferentes grados de automatización. En esta publicación nos referiremos a las tecnologías que son aplicadas en los instrumentos de hematología Cell Dyn. Para ello realizaremos una breve enumeración de las tecnologías presentes en cada modelo de nuestros instrumentos de hematología, y a continuación se hará una descripción de los fundamentos, alcances y limitaciones de las principales de ellas.

Instrumento Cell Dyn 1200

· Impedancia enfocada por flujo hidrodinámico para conteo y clasificación de eritrocitos y plaquetas.

· Impedancia enfocada por flujo para conteo y obtención de leucocitos con diferencial de 3 partes.

· Determinación de hemoglobina con metodología libre de cianuro.

Instrumentos Cell Dyn 1400, 1600 y 1700

· Impedancia eléctrica para conteo y clasificación de eritrocitos y plaquetas.

· Impedancia eléctrica para conteo y clasificación de leucocitos con diferencial de 3 partes.

· Determinación de hemoglobina mediante cianometahemoglobina.

Instrumento Cell Dyn 3000

· Impedancia eléctrica para conteo y clasificación de eritrocitos y plaquetas.

· Determinación de hemoglobina mediante cianometahemoglobina.

· Fórmula blanca con diferencial de 5 partes por tecnología MAPSS.

Instrumento Cell Dyn 3200

· Determinación óptica automatizada de la cuenta y parámetros eritrocitarios.

· Determinación óptica automatizada de la cuenta y parámetros plaquetarios.

· Fórmula blanca con diferencial de 5 partes por tecnología MAPSS (WOC).

· Conteo óptico de núcleos (NOC).

· Determinación de hemoglobina libre de cianuro.

· Determinación óptica de reticulocitos.

Instrumentos Cell Dyn 3500 y 3700

· Impedancia eléctrica para conteo y clasificación de eritrocitos y plaquetas.

· Impedancia eléctrica para conteo de leucocitos (WIC).

· Fórmula blanca con diferencial de 5 partes por tecnología MAPSS (WOC).

· Determinación de hemoglobina libre de cianuro.

· Determinación óptica de reticulocitos.

Instrumento Cell Dyn 4000

· Impedancia enfocada por flujo hidrodinámico para conteo y clasificación de eritrocitos y plaquetas.

http://booksmedicos.blogspot.com

· Determinación óptica automatizada de la cuenta y parámetros eritrocitarios.

· Determinación óptica automatizada de la cuenta y parámetros plaquetarios.

· Determinación inmunológica de plaquetas (CD-61).

· Fórmula blanca con diferencial de 5 partes por tecnología MAPSS (WOC).

· Cuantificación fluorométrica de subpoblaciones linfocitarias CD4/CD8.

· Determinación de hemoglobina libre de cianuro.

· Determinación óptica de reticulocitos en línea.

Una vez revisadas las tecnologías aplicadas en cada uno de nuestros instrumentos Cell Dyn realizaremos la revisión de cada una de las tecnologías en ellos incluidas. Sólo se revisará una vez cada una de ellas, no obstante el fundamento es el mismo en todos los instrumentos en que es aplicada.

2.3 IMPEDANCIA ELÉCTRICA PARA CONTEO DE ERITROCITOS Y PLAQUETAS

La generación de estos histogramas se basa en el principio de la impedancia eléctrica que, aplicada al conteo celular nos dice:

"Cuando una célula pasa a través de una apertura por la cual fluye una corriente eléctrica continua y constante, en un medio electrolítico que puede o no ser isotónico, generará una variación en la velocidad de flujo de esta corriente eléctrica (impedancia) que será directamente proporcional al volumen celular e inversamente proporcional al diámetro de la apertura". (Figura 1)

Basándonos en este principio y considerando que el voltaje aplicado es constante y el diámetro de la apertura es fijo, y mide 40μ para la cuantificación de eritrocitos y plaquetas en nuestros instrumentos Cell Dyn, podemos considerar que la amplitud de la variación de la impedancia eléctrica será únicamente función del volumen celular detectado.

Durante la fase de conteo con esta metodología de impedancia cada partícula o célula que pase a través de la apertura generará un impulso eléctrico. La amplitud de este impulso eléctrico corresponderá de manera proporcional al tamaño de la partícula (volumen celular).

Cada impulso proveniente de eritrocitos y plaquetas es ordenado en base a su amplitud y colocado en un histograma con 256 canales o diferentes tamaños de impulso.

La fase de conteo en esta tecnología se halla delimitada por las señales de inicio y finalización de conteo generadas por el "Tubo de medición volumétrica". Cabe señalar que el método de conteo volumétrico es el recomendado por la asociación internacional para la estandarización en hematología (ICSH) y los tubos de medición volumétrica son la aplicación tecnológica que nos asegura el apego a esta metodología. (Ver figura 2)

Los datos acumulados en cada canal son normalizados con finalidad de facilitar la impresión y visualización en el eje Y. Los datos de amplitud del impulso eléctrico son referenciados al volumen celular en femtolitros y colocados en el eje X. Es importante tomar en considera-

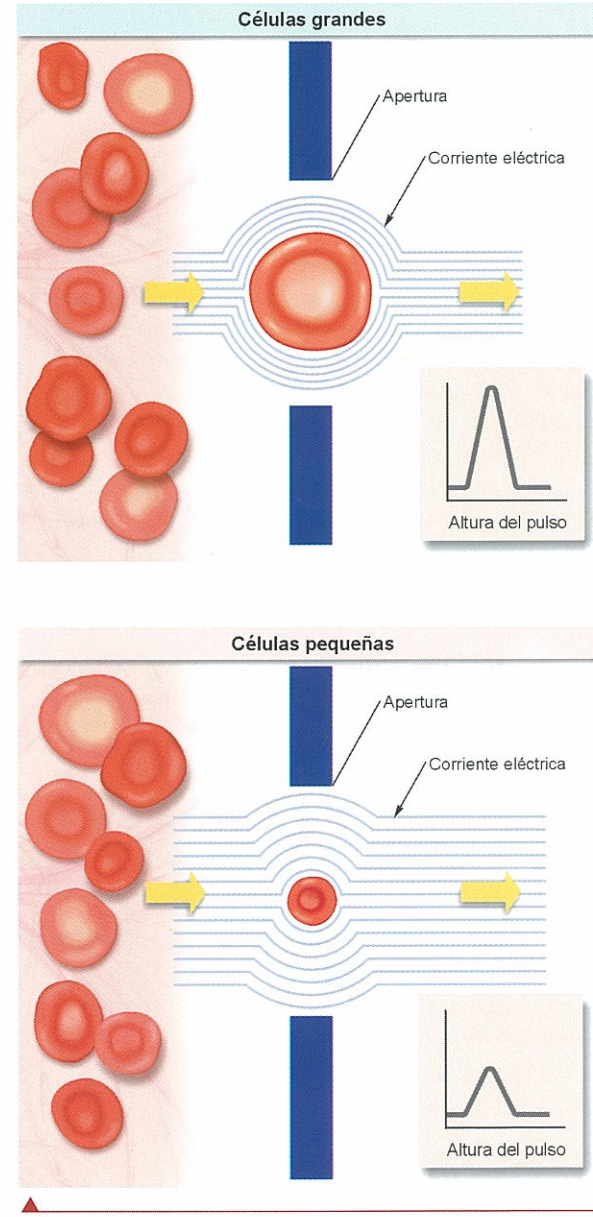

Fig. 1

http://booksmedicos.blogspot.com

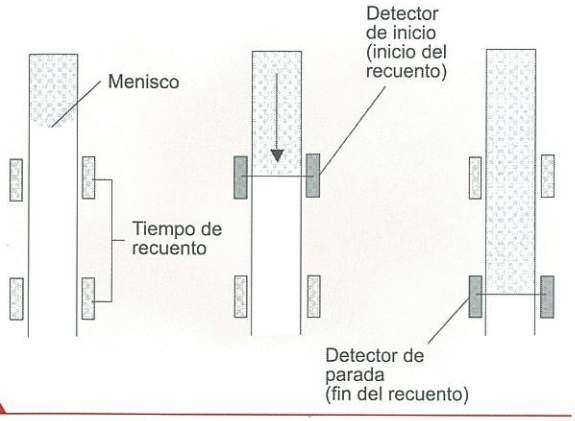

Fig. 2. Diagrama del tubo de medición volumétrica.

Transductor.



Tubo de medición volumétrica.

ción que, debido a que se trata de datos normalizados, el histograma NO va a reflejar directamente la cuenta celular y SÍ la distribución volumétrica de los eritrocitos y plaquetas. Con esto, lo que deseamos explicar es que un histograma de dos muestras con diferente número de eritrocitos pero con la misma distribución volumétrica pueden parecer idénticos. Otro detalle importante es que el histograma de eritrocitos tiene una mínima desviación hacia la izquierda, en cambio el histograma de plaquetas presenta una marcada desviación hacia la izquierda. (Figura 2).

Los impulsos eléctricos son clasificados por su amplitud en plaquetas y eritrocitos y, colocados en sus histogramas correspondientes, cada canal o incremento de tamaño es de 1 fl para el histograma de eritrocitos y de 0.137 fl en el caso del histograma de plaquetas. Cada histograma tiene capacidad de visualizar 256 canales. Normalmente el instrumento analiza la información y coloca el punto de corte entre plaquetas y eritrocitos en la mejor posición para separar adecuadamente ambas poblaciones. Generalmente el límite inferior para las plaquetas es colocado entre los canales 1 y 3 fl para separar entre plaquetas y ruido electrónico y entre 15 y 35 fl para discriminar entre plaquetas y eritrocitos.

Cabe señalar que en el histograma de eritrocitos y plaquetas es el único histograma en donde se puede apreciar la distribución volumétrica real entre todos los tipos celulares presentes en la muestra incluyendo en algunas patologías la visualización aun de linfocitos.

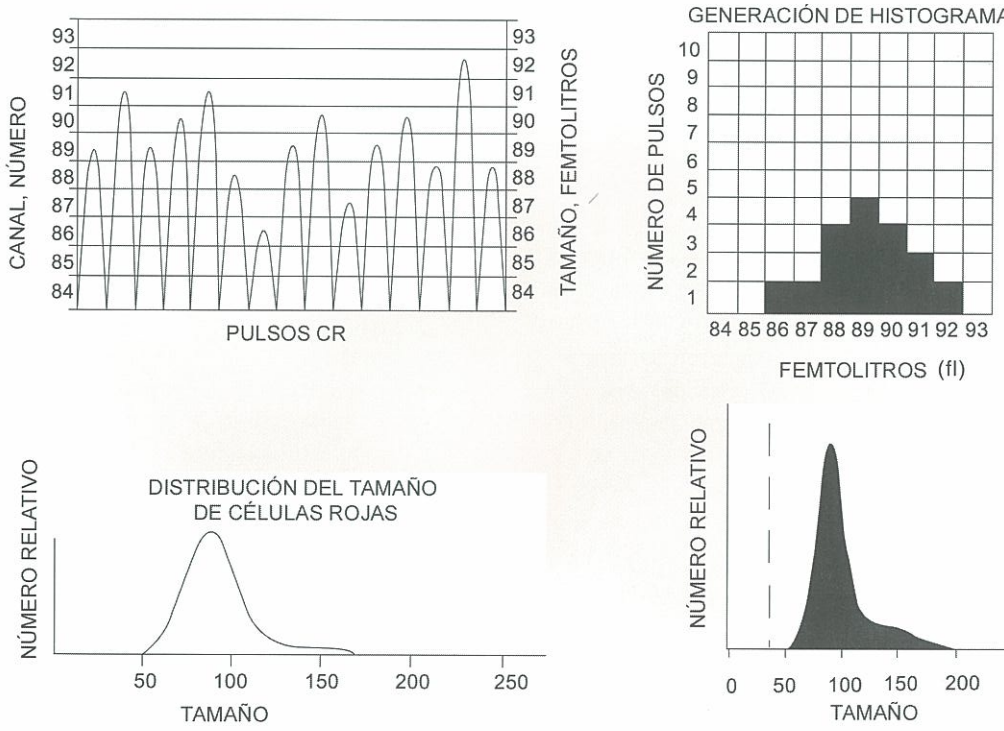

Fig. 3. Diagrama de generación del histograma de RBC.

http://booksmedicos.blogspot.com

La dilución de eritrocitos contiene los tres tipos celulares. Por ello, el histograma de serie roja puede ser utilizado para mostrar gráficamente las relaciones entre cada tipo celular.

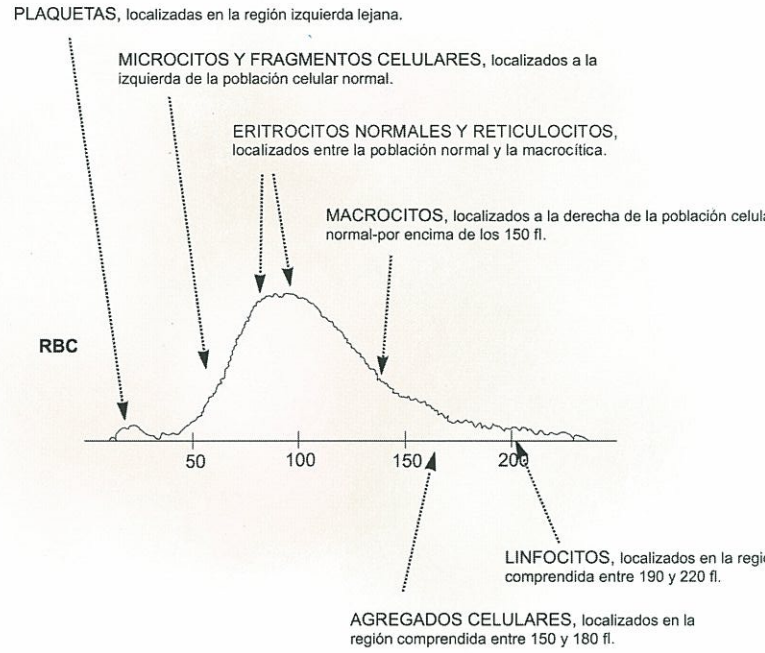

Fig. 4

Entre los parámetros de la formula roja que se derivan de este histograma de eritrocitos se encuentran:

· El volumen corpuscular medio (MCV) que se obtiene por medición directa del promedio aritmético del volumen de todos los eritrocitos incluidos en el muestreo.

· El ancho de distribución eritrocítica (RDW) es una medida matemática de la amplitud del histograma. Lo que a nivel clínico significa un mayor o menor grado de "anisocitosis" en los eritrocitos de la muestra.

Adicionalmente a estos parámetros derivados del histograma es importante tomar en consideración que los "alertas" relacionados a los resultados en muchos casos son derivados del análisis de los datos contenidos en los histogramas. Entre estos alertas tenemos:

· **RBC MORPH.-** Este alerta aparece en los instrumentos Cell Dyn 3000, 3500 y 3700, y es mostrado a la derecha del resultado del MCV, indica que uno o más de los siguientes criterios se encuentran fuera de especificaciones:

- (MCV) <80 fl o (MCV) >100 fl
- (MCH) <25 pg o (MCH) >34 pg
- (MCHC) <29 g/dl o (MCHC) >37 g/dl
- (RDW) >18.5%

Sin embargo es sumamente importante que el personal de laboratorio revise el frotis ante la presencia del alerta con la finalidad de cuantificar las anomalías de serie roja que pudieran estar presentes.

· **PLTR .-** Este alerta es desplegado cuando el conteo plaquetario es inferior a 120 k/μl y además el resultado del conteo inicial y del segundo conteo difieren entre sí en un valor superior a los límites esperados, en cuyo caso es necesario reanalizar la muestra y si el alerta persiste realizar el conteo plaquetario en cámara de Newbauer.

· **LRI .-** Interferencia en la región baja por sus siglas en inglés. Este alerta es mostrado a la derecha del resultado del VPM cuando el histograma de plaquetas no tiene una distribución normal o si el histograma no inicia en la base del mismo en la zona limítrofe al límite inferior de 1-3 fl del histograma. Entre las causas biológicas que pueden generar este alerta se encuentran: presencia de: microplaquetas, fragmentos celulares, crioglobulinas, inclusiones eritrocitarias, hemólisis, etc. Este alerta también puede ser generado por causas ajenas a la muestra como podría ser la utilización de un reactivo contaminado o colocado erróneamente en el instrumento (como podría ser la utilización por error del operador de un recipiente con desechos del instrumento en lugar de un reactivo nuevo), la presencia de ruido electrónico por carencia de una adecuada toma de tierra física en la línea eléctrica en que se está conectando el instrumento.

· **URI .-** Interferencia en la región alta por sus siglas en inglés. Este alerta es mostrado a la derecha del VPM como resultado de la presencia de impulsos eléctricos anormalmente elevados en la zona del punto de corte superior del histograma de plaquetas (15-35 fl). La prin-

http://booksmedicos.blogspot.com

ALARMA LRI EN EL HISTOGRAMA DE PLAQUETAS

PLT: 94K/µl

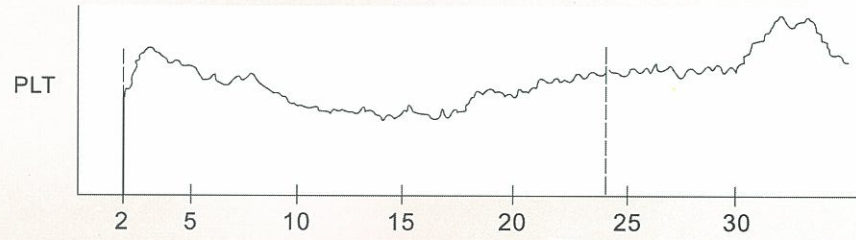

La alarma LRI aparece acompañando a la cifra de plaquetas para indicar interferencias en la región baja (LRI); se debe a la acumulación de datos en la zona de 2-3 fl. Se activa por una o varias de las siguientes causas:

- Microplaquetas
- Fragmentos celulares
- Crioglobulinas
- Inclusiones eritrocitarias
- Hemólisis
- Residuos en el orificio del transductor

cipal causa de la aparición de este alerta es la presencia de eritrocitos microcíticos que invaden el área correspondiente al histograma de plaquetas, aunque entre otras causas tenemos la presencia de: macroplaquetas, agregados plaquetarios, fragmentos de eritrocitos, eritrocitos enfermos, y satelitosis plaquetaria.

· **LURI .-** Este alerta es el resultado de la combinación de los 2 tipos de alertas anteriores (LRI y URI) y como resultado es imprescindible la verificación del conteo plaquetario por otros métodos.

Es sumamente importante, al presentarse un alerta en el resultado de las plaquetas, valorar la causa que lo está generando y de considerarlo necesario es muy conveniente el reanálisis de la muestras; en caso de persistir el alerta proceder al conteo plaquetario en cámara de Newbauer.

ALARMA URI EN EL HISTOGRAMA DE PLAQUETAS

PLT: 296 k/µl

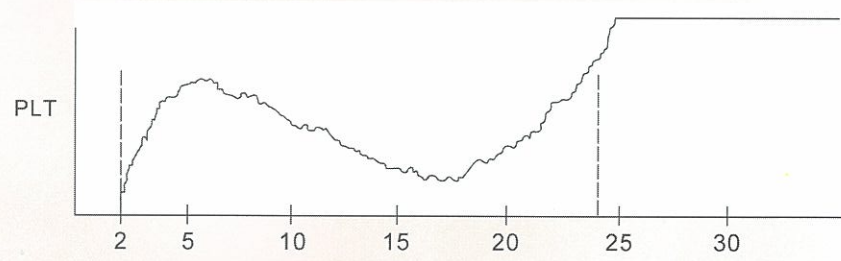

La alarma URI aparece acompañando a la cifra de plaquetas para indicar interferencias en la región alta (URI); se debe a la acumulación de plaquetas y eritrocitos entre los 20 y 40 fl. Esta alarma se activa por una o varias de las siguientes causas:

- Macroplaquetas
- Eritrocitos microcíticos
- Agregados plaquetarios
- Eritrocitos fragmentados
- Satelitosis plaquetaria

http://booksmedicos.blogspot.com

2.4 IMPEDANCIA ELÉCTRICA APLICADA AL CONTEO Y CLASIFICACIÓN DE CÉLULAS BLANCAS CON REPORTE DE LA DIFERENCIAL DE 3 PARTES

La medición del volumen de las células blancas mediante impedancia es posible gracias a la acción del reactivo lisante, el cual no realiza una lisis indiscriminada de las membranas celulares puesto que sólo va a ocasionar la lisis de las membranas eritrocitarias selectivamente con la ventaja adicional de liberar la hemoglobina para su posterior medición colorimétrica. En lo referente a las células blancas, el lisante va a ocasionar la salida de agua del citoplasma ocasionando que la membrana se adhiera al núcleo de la célula. Esta salida del agua citoplasmática ocasiona que la distribución del tamaño celular no sea igual a la percepción microscópica del tamaño celular, que comúnmente tenemos. (Ver figura 5).

Una vez que se modificó por acción del lisante el tamaño de las células blancas, éstas pasan a través del orificio de apertura de 70μ generando impulsos eléctricos de igual manera como ocurre durante el conteo de eritrocitos y plaquetas, sólo que en este caso la variabilidad entre el tamaño de los impulsos eléctricos entre sí es muy alta y en general hay 3 tipos de células en las que los tamaños de impulso generados por las células modificadas por el lisante se sobreponen. Éstas son: monocitos, eosinófilos y basófilos. De ahí que actualmente la tecnología de impedancia (sin combinarla con alguna otra tecnología) esté limitada a reportar como máximo una diferencial de 3 partes (para que tenga correlación con la realidad).

Tal como se puede apreciar en la figura 6, al graficar en un histograma de 256 diferentes canales los impulsos eléctricos generados por leucocitos mediante impedancia se obtienen 3 poblaciones: linfocitos, región media (monocitos, eosinófilos y basófilos) y granulocitos (neutrófilos).

Adicionalmente las plaquetas no van a generar interferencia en muestras normales debido a que por su pequeño tamaño y por la acción del lisante sobre ellas, el impulso eléctrico que generan se encuentra a la izquierda de 35 fl, que es el punto en que comienza el histograma de serie blanca.

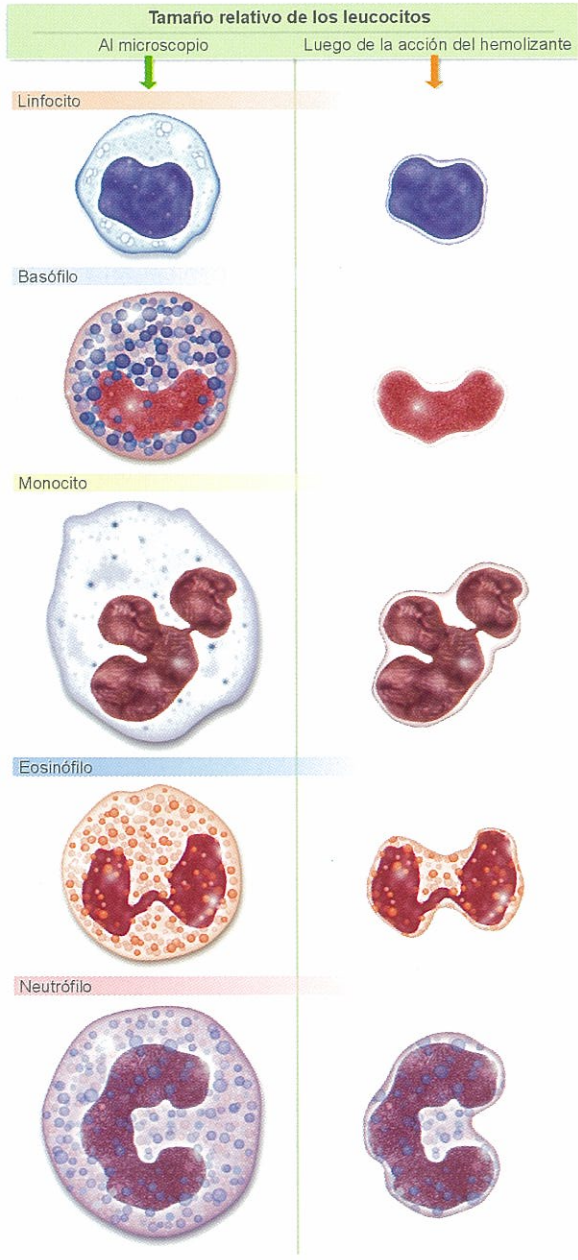

Fig. 5

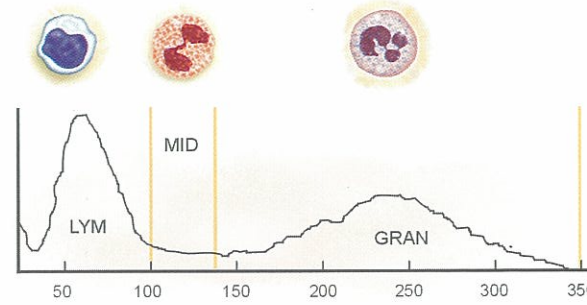

Fig. 6

http://booksmedicos.blogspot.com

Existen diferentes regiones o puntos de control dentro de las 3 poblaciones de células blancas incluidas en el histograma de tal manera que cuando no se cumplen los criterios de normalidad de este histograma se muestran 6 diferentes alarmas R o Regionales (R0, R1, R2, R3, R4, y RM), estos alertas se muestran a la derecha del resultado de la población presuntamente afectada por la misma.

Región LIM (35 a 98 fl). Las células localizadas en esta área son en su mayoría linfocitos aunque también pueden encontrarse eritrocitos nucleados, macroplaquetas, agregados plaquetarios, eritrocitos con lisado incompleto, linfocitos atípicos o blastos.

LIM R0 o RM .- Esta alarma se despliega cuando el número de células que aparecen a la izquierda de los 30 fl supera los criterios considerados como normales. Y puede ser originada por: agregados plaquetarios, macroplaquetas, eritroblastos, eritrocitos resistentes al lisado y crioglobulinas.

LIM R1 o RM .- Esta alarma se activa cuando existen células a la izquierda o a la derecha y/o a la derecha de los 35 fl en un número superior a los criterios de normalidad; se puede deber a la presencia de crioglobulinas, linfocitosis o linfopenia.

LIM R2 o RM .- Se activa cuando las células a la izquierda de los 98 fl exceden los criterios normales y puede deberse a la presencia de: linfocitos atípicos, linfocitosis, linfopenia, basofilia (mayor al 5%), blastos o células plasmáticas.

Región MID (98 a 135 fl). Las células localizadas en esta área son generalmente eosinófilos, basófilos y monocitos. Aunque también pueden localizarse agranulocitos, blastos, y plasmocitos.

MID R2 o RM .- Esta alarma se activa cuando existe un número elevado de células a la derecha de los 98 fl y puede generarse debido a: basofilia (>5%), blastos, eosinofilia, células plasmáticas.

MID R3 o RM .- Se activa cuando el número de células que se localizan a la derecha de los 135 fl es más elevado que el criterio de normalidad. Este alerta se puede generar por: presencia de neutrófilos en banda (>10%), blastos, células plasmáticas, eosinofilia (>10%), basofilia, agregados plaquetarios.

Región GRAN (135 a 345 fl). Las células localizadas en esta región son generalmente granulocitos neutrófilos; sin embargo, en aproximadamente un 20% de las muestras, algunos eosinófilos pueden localizarse en esta región.

GRAN R3 o RM .- Este alerta se activa cuando las células que se ubican a la derecha de los 135 fl exceden los criterios de normalidad, y puede generarse como resultado de: presencia de eosinofilia (>10%), granulocitos inmaduros, granulocitos en banda o cayados (>10%), granulocitosis, neutropenia.

GRAN R4 o RM .- Se activa cuando existe un número elevado de células a la izquierda de los 350 fl y está relacionada con granulocitosis o neutropenia principalmente.

La parte más importante de estos alertas R o regionales está en que los instrumentos nos están indicando que no basta con el reporte directo de la muestra, sino que invariablemente ante la presencia de un alerta R se debe realizar la observación microscópica de la muestra para la cuantificación de la diferencial antes de reportar el resultado final.

EFECTOS QUE PUEDEN INFLUENCIAR LA OBTENCIÓN DE RESULTADOS MEDIANTE IMPEDANCIA

Volumen del reactivo hemolizante. Cualquier variación en el tipo, volumen o concentración del reactivo hemolizante utilizado, así como el aumento en el tiempo de lisis, puede afectar los resultados del diferencial volumétrico de 3 partes. Los instrumentos Cell Dyn 1400, 1600 y 1700 adicionan 1.2 ml de lisante a cada muestra, el tiempo de este proceso está optimizado para asegurar una adición lenta del mismo. Cuando los resultados a lo largo de una rutina de trabajo muestran una frecuencia de alertas "R" superior a la habitual se debe verificar la calibración del volumen adicionado de hemolizante.

Influencia del EDTA tras la obtención de la muestra. Los resultados no muestran diferencias significativas entre la utilización del EDTA (K3 líquido) o (Na2 Polvo), analizadas entre 25 minutos y 4 horas de haber sido obtenidas. Sin embargo, los datos evaluados muestran que la acción hemolítica en algunas muestras puede estar afectada por el tiempo de exposición al EDTA líquido, la acción hemolítica se realiza directamente sobre la membrana celular, de forma que cualquier modificación de la misma influye sobre los resultados. (Ver figura 7).

El EDTA "puede" generar cambios transitorios en un periodo que oscila entre los 5 y 25 minutos tras la obtención de la muestra. El cambio consiste generalmente en una compresión más rápida de la membrana por acción del lisante (histograma desplazado hacia la izquierda) con la falsa activación de alertas "R" pero generalmente sin alteración del resultado numérico de la diferencial volumétrica. Sin embargo, los resultados obtenidos tras 25 minutos de espera desde la obtención de la muestra, ya no muestran este fenómeno transitorio y tienen una buena correlación con los frotis teñidos.

Influencia de la temperatura de la muestra. La temperatura de la muestra puede cambiar también el efecto de la acción lítica sobre la membrana celular. Las muestras refrigeradas que se utilizan antes de ser atemperadas muestran a menudo histogramas comprimidos hacia la izquierda en donde la región GRAN invade parcialmente la región MID y LIM, activando uno o más alertas y con la posibilidad de afectar poten-

http://booksmedicos.blogspot.com

2.6 TECNOLOGÍA MAPSS (MULTI-ANGLE-POLARIZED-SCATTER-SEPARATION)

CONCEPTOS CLAVE:

· Los analizadores Cell Dyn de la serie 3000 emplean tanto la citometría de flujo como la impedancia eléctrica para generar los resultados de las células blancas, sin embargo, sólo los datos provenientes del conteo óptico (WOC) se utilizan para la generación del conteo diferencial.

· El patrón de desviación de la luz láser es utilizado para clasificar las células blancas basándose en su tamaño, complejidad, lobularidad y granularidad, información con la cual se genera la diferencial de cinco partes.

· Tanto el conteo óptico de células blancas (WOC) como el conteo por impedancia (WIC) ocurren simultáneamente y por lo general son prácticamente iguales; si resultaran diferentes, es común que se deba a interferencias en cualquiera de los dos sistemas ya sea WIC o WOC. El conocimiento de estos criterios de decisión utilizados por el instrumento permitirán al profesional de la salud tomar la mejor determinación en lo referente al resultado que deberá ser reportado.

Los dos componentes principales del conteo de la fórmula blanca celular son la cuenta de células blancas y su clasificación, para obtener el conteo diferencial de las subpoblaciones de las que consta la fórmula blanca. Los instrumentos Cell Dyn de la serie 3000 utilizan tanto la impedancia eléctrica descrita en el capítulo anterior como la citometría de flujo. En este capítulo se describen los fundamentos de la citometría de flujo, y cómo la combinación de las ventajas y limitaciones de cada una de las dos técnicas posibilita a los instrumentos Cell Dyn dar un resultado de WBC con los estándares más altos de calidad.

CITOMETRÍA DE FLUJO

Para el desarrollo de esta técnica, una dilución que contiene las células esferizadas es hidrodinámicamente enfocada para pasar a través de un rayo láser perpendicular a la columna de células, a velocidad controlada. El rayo láser sufrirá una desviación de la luz en todas direcciones al incidir sobre cada una de las células. Esta luz desviada es colectada por cuatro diferentes detectores acomodados para detectar la luz desviada en cuatro diferentes ángulos. Éstos son:

El cuadro muestra cuáles son los cuatro detectores utilizados por el instrumento para captar las características de cada célula individual presente en la alícuota de la muestra analizada. En la siguiente figura se observa una ilustración que representa una célula desviando la luz hacia los cuatro detectores ópticos.

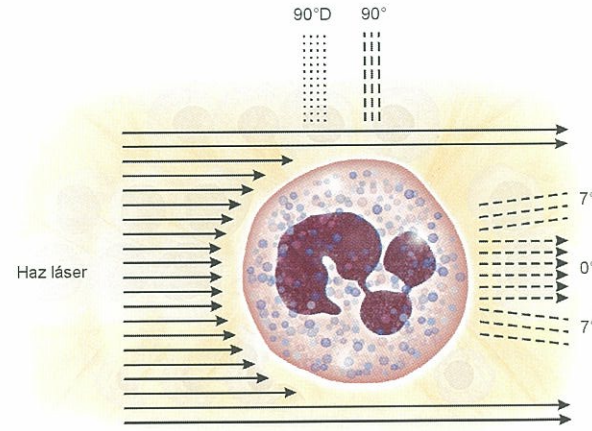

Señales de los cuatro tipos de dispersión.

Las células son esferizadas por el reactivo envolvente a fin de garantizar que el patrón de desviación de la luz sea homogéneo y no tenga variaciones debidas a la orientación con que la célula pasa a través del haz de luz láser.

Los componentes del sistema óptico incluidos en la figura anterior son los siguientes:

· **Láser.** Generado con helio-neón con λ 632.8 nm con intensidad de luz de 5 miliwatts y 80 μ de diámetro con polaridad vertical.

· **Espejos.** Se utilizan dos espejos para enfocar el haz de luz sobre la celda de flujo; el polvo acumulado sobre ellos puede incrementar la dispersión de las poblaciones celulares e incrementar el número de alertas relacionados con los resultados. Estos espejos se deben limpiar con aire comprimido sólo por el personal de servicio técnico y después, en caso de ser necesario, se podrán limpiar con papel grado óptico.

Detector	0°	10°	90°	90° Despolarizado
Característica celular relacionada	Tamaño celular	Complejidad celular	Lobularidad nuclear	Granularidad de eosinófilos
Tipo y dirección de la luz colectada por cada detector	Luz desviada de 1° a 3°	Luz desviada de 7° a 10°	Luz desviada de 70° a 110° con polaridad vertical	Luz desviada 90° despolarizada

http://booksmedicos.blogspot.com

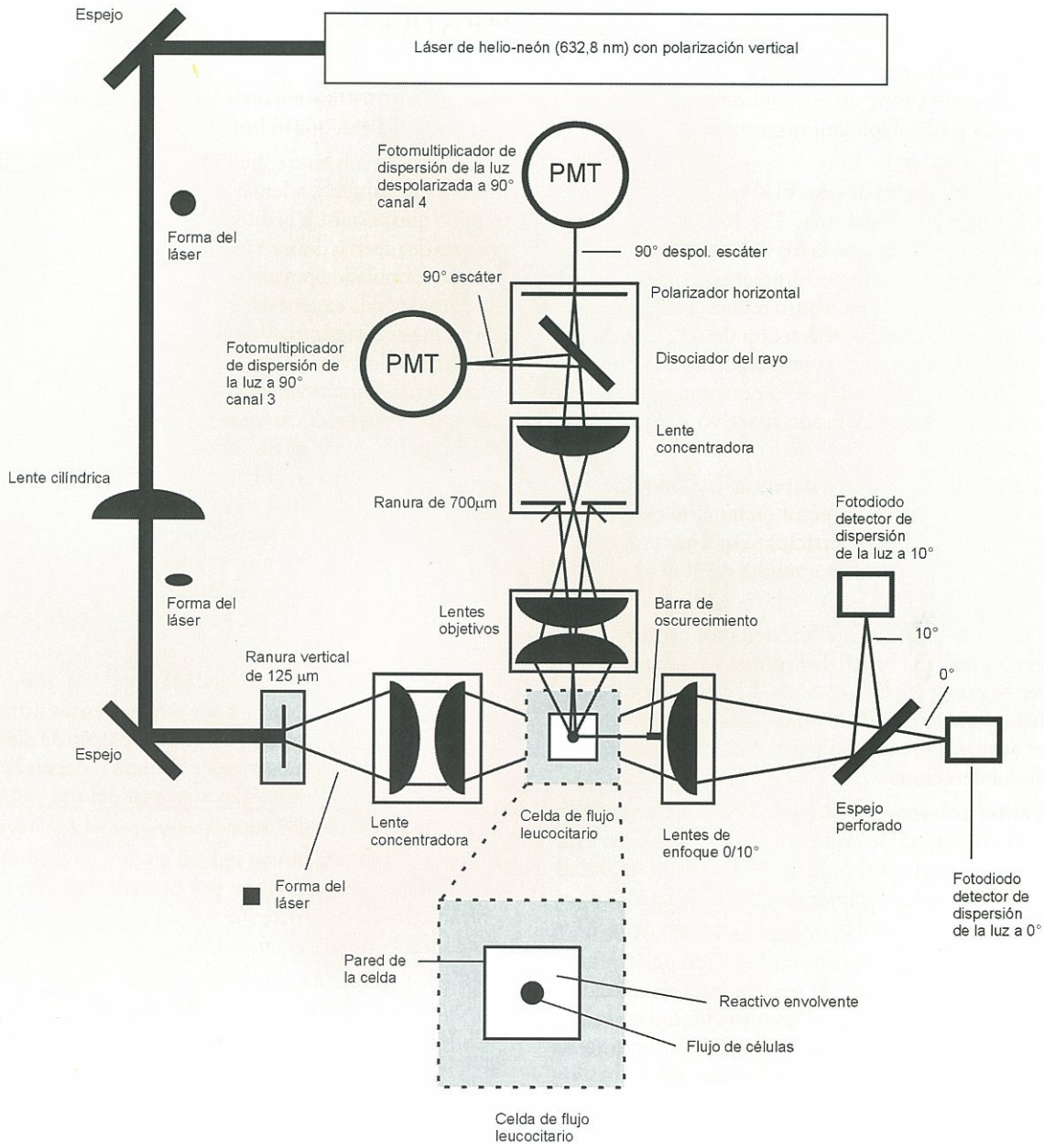

Diagrama del sistema óptico de los instrumentos Cell Dyn de la serie 3000.

Evitar que se acumule polvo en estos lentes es compromiso del usuario del instrumento, quien deberá realizar quincenalmente la limpieza de los filtros de aire ubicados en la parte posterior del instrumento.

· **Lentes cilíndricos.** Tienen la función de cambiar la forma del haz láser, de cilíndrica a oval, y también la función de «comprimir» la luz a fin de reducir su diámetro y a la vez, intensificarla.

· **Ranura de 125 μ.** Es el último paso en el acondicionamiento del láser para garantizar que su forma sea cuadrada, homogénea en intensidad y que sea seleccionada sólo la región de más intensidad, valga la redundancia, antes de ser enfocada en la celda de flujo.

· **Celda de flujo.** Es el sitio utilizado para enfocar hidrodinámicamente una columna de células a través del haz de luz láser, al tiempo que permite la adecuada dispersión de la luz, carente de reflejos, para poder colectar con exactitud la luz desviada por cada una de las células.

· **Barra de oscuración.** Esta barra previene que el haz del láser incida directamente en el detector ópti-

http://booksmedicos.blogspot.com

b. Escatergrama

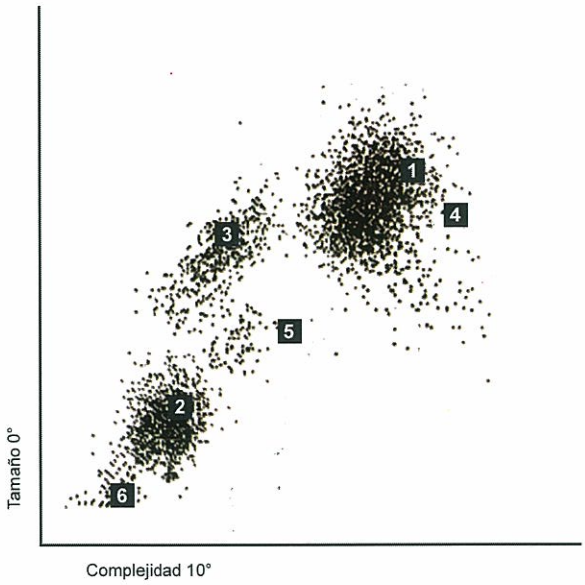

b. Escatergrama

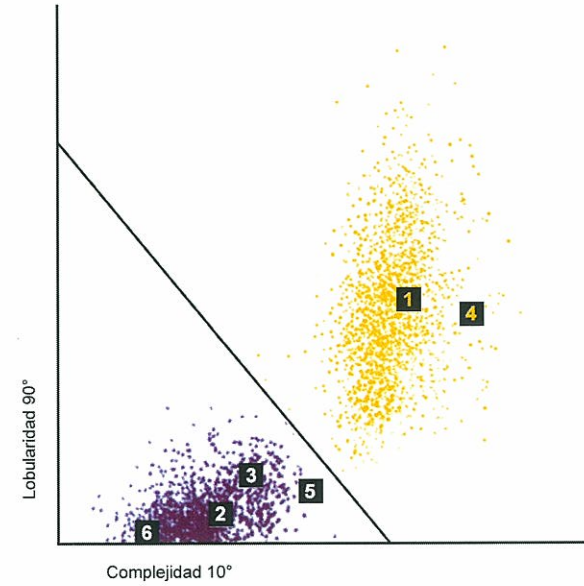

El instrumento Cell Dyn aplica un algoritmo de varios pasos para lograr la clasificación de las células blancas en una diferencial de cinco partes con alertas poblacionales. En el primer paso, ilustrado arriba, se colectan los valores de intensidad para cada una de las 10,000 células incluidas en la diferencial y se almacenan en una tabla como la que se muestra en la figura anterior.

En la gráfica generada, corresponde considerar pares de coordenadas cartesianas a los valores que provienen de dos detectores. Diferente es en este caso la gráfica, mejor llamada «escatergrama», que representa el tamaño celular contra la complejidad celular de cada una de las 10,000 células, y en donde cada punto representa a una célula.

PASO 2: SEPARACIÓN DE MONONUCLEARES Y POLINUCLEARES

Utilizando el escatergrama generado con los datos de lobularidad contra complejidad se observa la aparición de dos poblaciones, una de ellas con mayor complejidad celular y mayor lobularidad, que corresponde a las células polinucleares (amarillo) y una población de células poco complejas estructuralmente y con bajo índice de lobularidad, que son las mononucleares (azul).

a. Análisis de datos en Modo de lista

	TAMAÑO	COMPLEJIDAD	LOBULARIDAD	GRANULARIDAD	CLASIFICACIÓN
Cél.	0°	10°	90°	90° Despolarizado	1°
1	165	162	116	32	Poly
2	60	64	15	6	Mono
3	140	79	21	9	Mono
4	148	182	104	118	Poly
5	90	110	28	8	Mono
6	36	37	8	4	Mono

PASO 3: SEPARACIÓN DE LAS CÉLULAS POLINUCLEARES EN NEUTRÓFILOS Y EOSINÓFILOS

a. Análisis de datos en Modo de lista

	TAMAÑO	COMPLEJIDAD	LOBULARIDAD	GRANULARIDAD	CLASIFICACIÓN	
Cél.	0°	10°	90°	90° Despolarizado	1°	2°
1	165	162	116	32	Poly	Neut
2	60	64	15	6	Mono	-
3	140	79	21	9	Mono	-
4	148	182	104	118	Poly	Eos
5	90	110	28	8	Mono	-
6	36	37	8	4	Mono	-

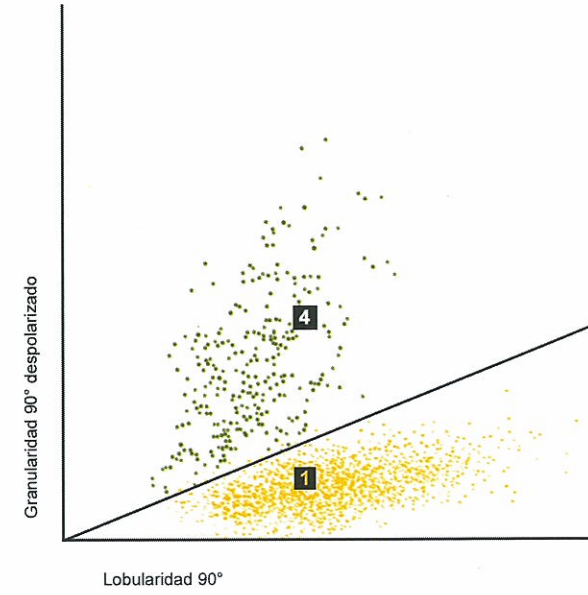

http://booksmedicos.blogspot.com

En este tercer paso se considera sólo a las células que en la primera clasificación resultaron ser polinucleares y se colocan en el escatergrama: Granularidad vs. Lobularidad, de tal manera que se observan dos poblaciones: una igualmente dispersa en el eje de lobularidad pero una de ellas, los eosinófilos, presenta altos valores en el eje granularidad.

Por medio de esta gráfica podemos separar los neutrófilos (amarillo) de los eosinófilos (verde); la línea diagonal representa la mejor separación entre las dos poblaciones. Se puede observar que en la tabla se van acumulando cada una de las clasificaciones celulares realizadas.

PASO 4: SEPARACIÓN DE MONONUCLEARES EN LINFOCITOS, MONOCITOS, BASÓFILOS Y NWBC

a. Análisis de datos en Modo de lista

	TAMAÑO	COMPLEJIDAD	LOBULARIDAD	GRANULARIDAD	CLASIFICACIÓN	
Cél.	0°	10°	90°	90° Despolarizado	1°	2°
1	165	162	116	32	Poly	-
2	60	64	15	6	Mono	Limp
3	140	79	21	9	Mono	Mono
4	148	182	104	118	Poly	-
5	90	110	28	8	Mono	Baso
6	36	37	8	4	Mono	Noise /NRBC

b. Escatergrama

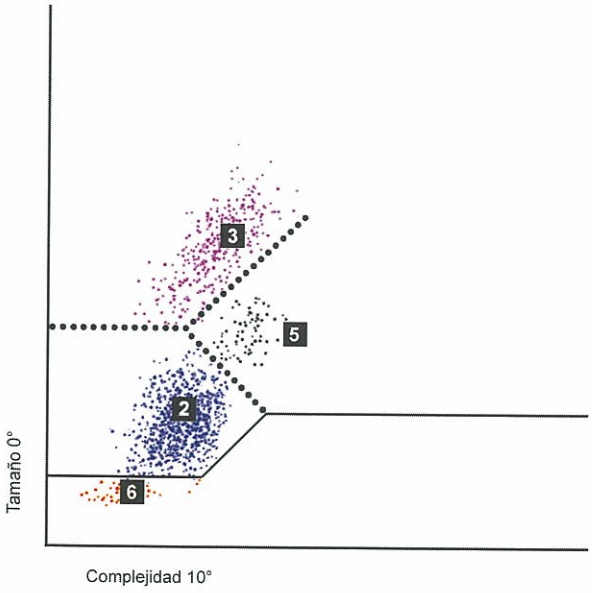

En el paso 4 se considera en el escatergrama Tamaño contra Complejidad, teniendo en cuenta únicamente a las células que en la primera clasificación fueron tomadas como mononucleares. En muestras normales aparecen cuatro poblaciones bien diferenciadas:

- NWBC/NRBC en color rojo (células no blancas o eritroblastos).
- Linfocitos en color azul.
- Monocitos en color púrpura.
- Basófilos en color negro (en impresión, y blanco en el monitor del instrumento).

Los puntos sobre las líneas continuas representan a las células incluidas en el conteo celular de WBC total; los puntos debajo de las mismas líneas continuas representan a eventos celulares que no provienen de WBC.

Las líneas punteadas representan la mejor separación entre las poblaciones de células blancas. Nuevamente los colores representan a cada una de las poblaciones celulares.

PASO 5: COMBINACIÓN DE TODAS LAS CLASIFICACIONES

a. Análisis de datos en Modo de lista

	TAMAÑO	COMPLEJIDAD	LOBULARIDAD	GRANULARIDAD	CLASIFICACIÓN		
Cél.	0°	10°	90°	90° Despolarizado	1°	2°	3°
1	165	162	116	32	Poly	Neut	-
2	60	64	15	6	Mono	-	Lymph
3	140	79	21	9	Mono	-	Mono
4	148	182	104	118	Poly	Eos	
5	90	110	28	8	Mono	-	Baso
6	36	37	8	4	Mono	Noise/NRBC	

b. Escatergrama

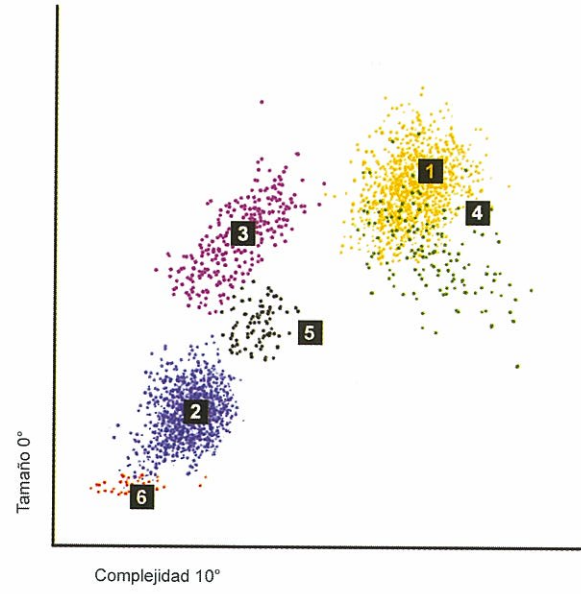

Una vez realizadas todas las clasificaciones, no importa cuál escatergrama veamos en todos ellos, se puede apreciar -por la distribución de colores- dónde se encuentra cada población, sin embargo el escatergrama que nos da mayor información es el generado por el Tamaño y la Complejidad. Cabe señalar que una célula será clasificada en cualquier escatergrama dentro de la misma población celular independientemente de la posición que ocupe. Es por ello que se permite la sobreposición de células diferentes en algunas posiciones comunes dentro del escatergrama, no quedando células sin identificar.

http://booksmedicos.blogspot.com

La siguiente serie de 3 imágenes ilustra, tal como se ven en el monitor del instrumento, los 4 pasos principales en la obtención de la diferencial y adicionalmente éstos son los principales escatergramas de la serie blanca.

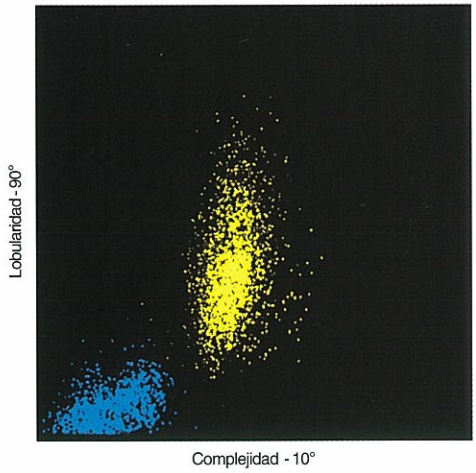

Identificación como mononucleares y polimorfonucleares.

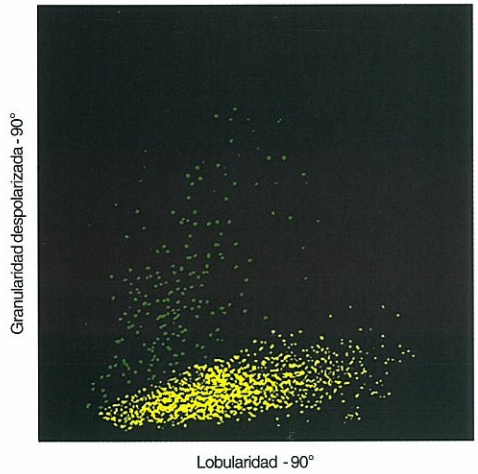

Identificación como neutrófilos y eosinófilos.

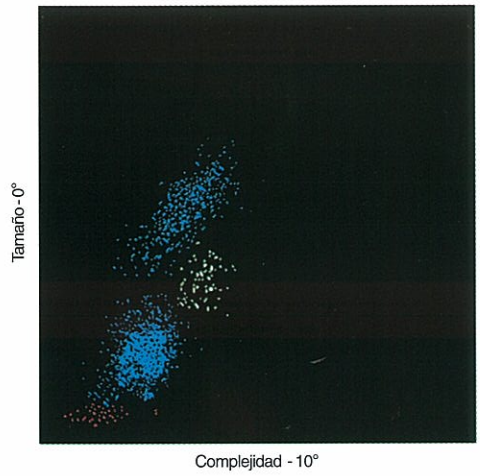

Identificación de los mononucleares.

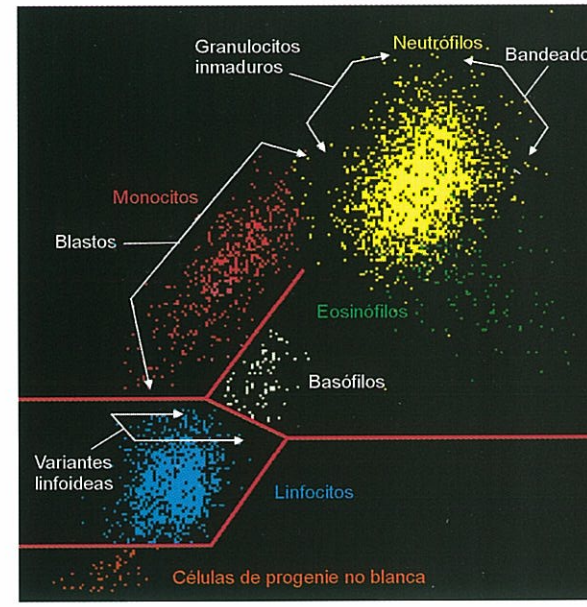

La última imagen de la serie anterior es el principal escatergrama de la serie blanca. En base a ella se generan los principales alertas relacionados con la presencia de poblaciones anormales en la diferencial, como son: bandas, granulocitos inmaduros, blastos, var lymph, etc. como se verá más adelante.

Existen en el instrumento Cell Dyn 3500 y 3700, dos tipos generales de alertas relacionados con los resultados: los alertas de presencia de posibles interferencias en la obtención de los resultados y alertas relacionados con la presencia de poblaciones celulares normalmente no encontradas en muestras normales.

Como ejemplos de alertas de posibles interferencias tenemos:

· Los instrumentos Cell Dyn 3500 y 3700 realizan de manera rutinaria 2 conteos de células blancas. Conteo de células blancas por impedancia **(WIC)** y conteo óptico de células blancas **(WOC)**, normalmente ambas cuentas son muy similares de tal manera que cuando ambos conteos se encuentran dentro de las especificaciones, el resultado reportado rutinariamente es el **WOC**. Sin embargo, si la diferencia entre ambos excede los criterios establecidos, se reportará el resultado de **WBC** seguido de **(WIC)** o **(WOC)** para indicar cuál es el resultado que fue reportado. Un tercer tipo de alerta depende de estos resultados **KWOC** que se observa cuando el número de conteos por segundo en la cuenta **WOC** decrece durante el periodo de conteo, y en tal caso el instrumento indica que se aplicó la corrección conocida como "**WOC Cinético**" para informar la corrección realizada en el instrumento para el valor reportado de WOC reportado como WBC.

Como ejemplos de alertas de la presencia de poblaciones anormales en la muestra tenemos:

http://booksmedicos.blogspot.com

· **VAR LYM.** Este alerta es desplegado cuando en el escatergrama Tamaño contra Complejidad (0°-10°) el coeficiente de variación de la población de linfocitos excede los criterios de normalidad o cuando esta población se encuentra desplazada de su ubicación normal dentro del escatergrama. El recuadro en la siguiente ilustración nos muestra la posición en que debe caer la población de linfocitos para generar este alerta, notar también en la figura la ubicación respecto a los resultados en donde será ubicado el alerta.

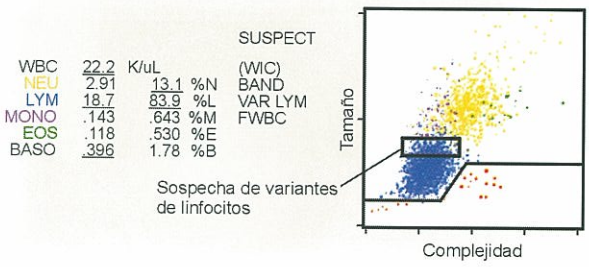

· **NRBC.** Hay 2 tipos de alerta adicionales de este tipo **NRBC**, o **NWBC** alertas que son desplegados cuando una excesiva proporción del conteo WOC cae por debajo del punto de corte ubicado debajo de la población de linfocitos, tal como se muestra en la siguiente ilustración.

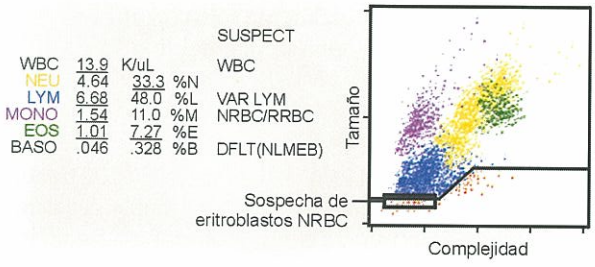

· **Alerta DFLT (NLMEB).** Este alerta aparece cuando, debido a la ubicación de las poblaciones en el escatergrama 0°-10° o en el de 90°-90°DEP, el instrumento no logra ubicar la mejor separación entre ambas al menos 2 poblaciones celulares. En caso de existir esta condición (escatergrama a color siguiente), el instrumento elige la ubicación de los puntos de corte entre poblaciones preprogramados basándose en la ubicación de estos puntos de corte en muestras normales. Las letras incluidas dentro del paréntesis indican la inicial del nombre de las poblaciones entre las cuales el instrumento aplicó el punto de corte predeterminado (**N**eutrófilos, **L**infocitos, **M**onocitos, **E**osinófilos, **B**asófilos). Como se puede apreciar en las siguientes gráficas:

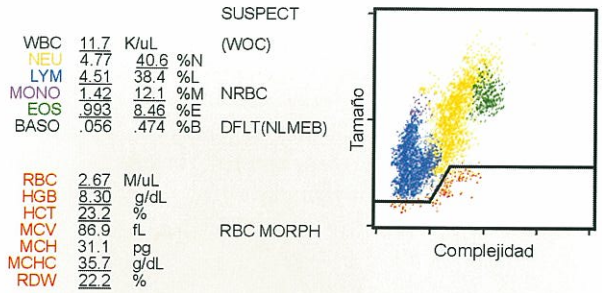

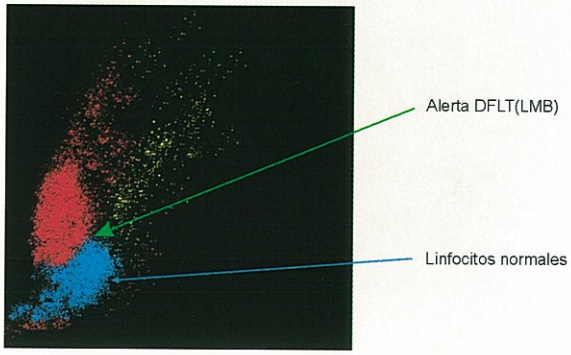

· **Alerta IG.** Este alerta se visualiza cuando el instrumento detecta la presencia de granulocitos inmaduros; se visualizará cuando más del 3% de las células del conteo WOC es detectado en esta región del escatergrama 0°-10°. Ver figura siguiente.

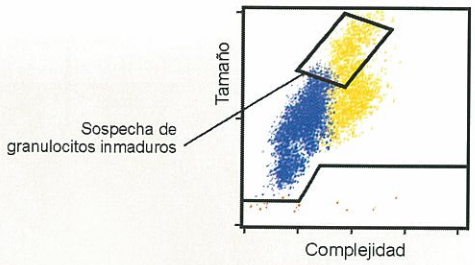

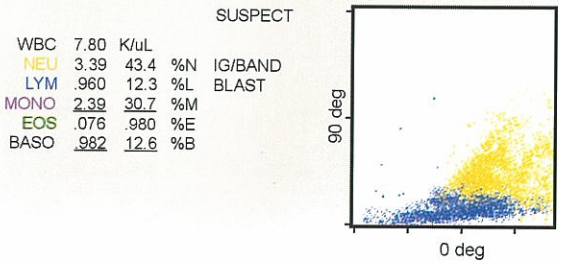

· **Alerta Bands.** Este alerta es desplegado cuando más del 12.5% del total de la cuenta WOC cae dentro de la región del escatergrama signado a esta población. Un detalle importante a considerar es que el que este alerta esté indicado NO significa que el % de células incluidas en esta población correspon-

http://booksmedicos.blogspot.com

da al % de bandas en la muestra. Si por ejemplo se procesa una muestra con más de 8 a 12 horas de haber sido obtenida, es muy probable que debido al deterioro de las células en esta muestra la población de neutrófilos se halle más dispersa y esta dispersión sea suficiente para disparar el alerta aun cuando la muestra no presente bandas.

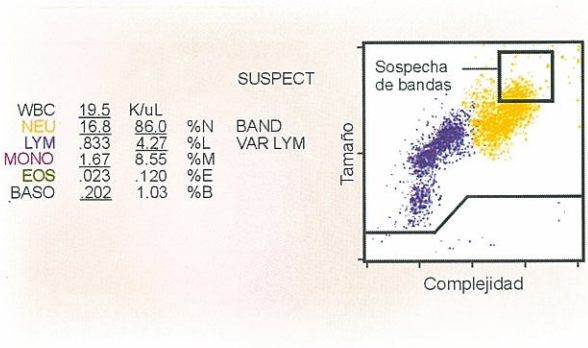

· **Alerta BLAST.** Es desplegado cuando en el escatergrama 90°-0° la población incluida en el área correspondiente a este alerta excede el 3% del conteo WOC, también es desplegado si el conteo porcentual de linfocitos excede el 20% del conteo WBC o tambien si la dispersión de la población de monocitos es mayor de lo esperado en el escatergrama 0°-10° como se observa en las siguientes imágenes.

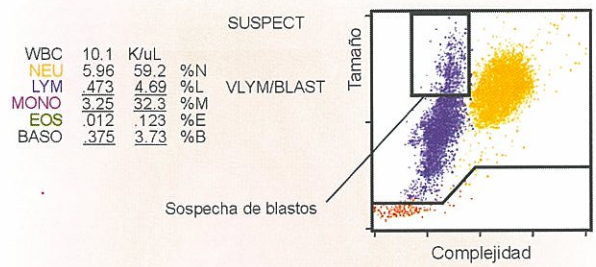

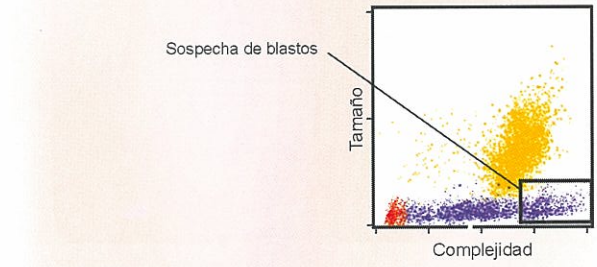

· La siguiente imagen nos muestra la ubicación relativa de cada población celular en el escatergrama principal del instrumento.

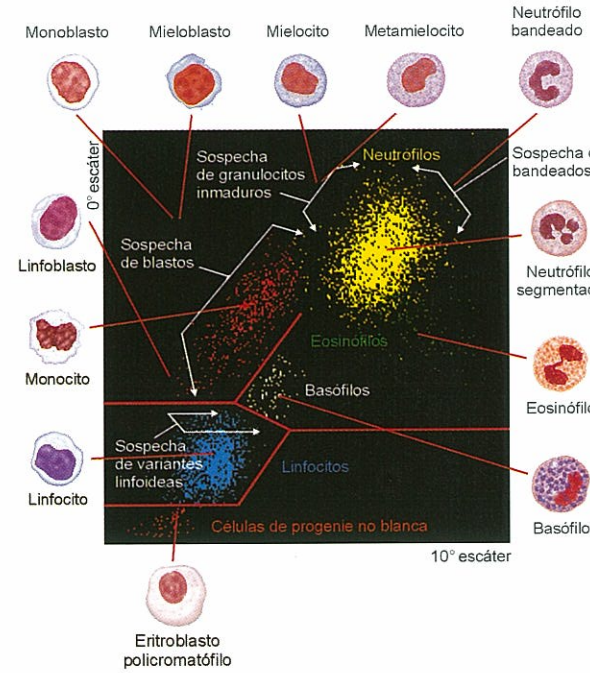

Es sumamente importante considerar la posición relativa de cada población en éstos. Cuando a falta de mantenimiento de rutina se va acumulando polvo en el interior del sistema óptico, la cantidad de luz que llega a los detectores se verá gradualmente mermada. Como consecuencia de esta condición gradual, pero anormal, todas las poblaciones de los escatergramas se acercarán al origen de la gráfica, generándose con mayor frecuencia alertas inexistentes en el frotis. Esta condición se corrige usualmente sólo con una limpieza de rutina anual al sistema óptico del instrumento, y sólo después de realizar esta limpieza se podrá determinar si el instrumento requiere algún ajuste adicional (ajuste de ganancias).

Los instrumentos Cell Dyn de la serie 3500/3700 tienen también la capacidad de reportar histogramas de la clasificación poblacional de la serie blanca basados en los escatergramas generados y en el conteo por impedancia de células blancas. Sin embargo, cabe señalar que debido a la mayor concentración del reactivo hemolizante de los instrumentos Cell Dyn serie 3000, este histograma del conteo WIC es unimodal, pues no está diseñado para utilizarse para el conteo diferencial mediante impedancia.

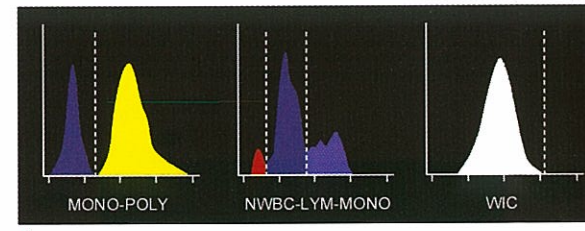

A) Histograma MONOnuclear-POLInuclear, B) Histograma NWBC-LYM-MONO, C) Histograma WIC.

http://booksmedicos.blogspot.com

Conclusiones

La utilización de la tecnología representa un apoyo significativo para el personal de la salud en el área de hematología. Sin embargo hasta el día de hoy ningún analizador hematológico automatizado tiene la capacidad de eliminar por completo la necesidad de observar al microscopio un frotis sanguíneo. Ni aun el mejor de los analizadores puede suplir al ojo de un hematólogo para la interpretación de un resultado. Sin embargo los analizadores son la herramienta ideal para que el personal del laboratorio pueda destinar el valioso tiempo de sus profesionales en hematología, para dedicar la mayor parte de él, a la observación minuciosa de las muestras patológicas, dejándole a los instrumentos el trabajo de rutina y el apoyo con alertas específicos que le indican cuáles son las muestras que requieren de sus conocimientos y criterio para la mejor interpretación de los resultados.

La presente recopilación tiene la finalidad de apoyar al profesional de la salud en el laboratorio clínico a conocer las bases teóricas principales de la hematología, así como la metodología para elaborar e interpretar adecuadamente un frotis sanguíneo. Todo esto sin dejar de lado que ahora contamos con el apoyo de los instrumentos automatizados hematológicos, cuáles son los alcances de cada una de sus tecnologías principales (en el caso de los instrumentos Cell Dyn) y cuál es la acción que debe seguir el profesional de la salud ante cada mensaje de alerta específico relacionado a los resultados de cada muestra que los presente.

http://booksmedicos.blogspot.com

Glosario sobre la tecnología Cell Dyn

Apertura. Orificio con un diámetro y longitud conocidos que ofrece una resistencia fija y conocida a la corriente eléctrica cuando se sumerge en un medio conductor concreto. Actúa como zona de sensibilización para mediciones de la impedancia.

Aglutinación. Efecto por el que las células o partículas se adhieren o aglomeran.

Aglutinina. Anticuerpo presente en el plasma o una suspensión que reacciona con el aglutinógeno produciendo una aglutinación o agregación.

Agregación. Véase Aglutinación.

Alarma. Mensaje visualizado en la pantalla que advierte al operador de un problema o del estado anormal del sistema.

Alarma. Símbolo escrito o visualizado en la pantalla para atraer la atención. El ordenador asigna determinadas alarmas que alertan al operador sobre las anomalías detectadas en los datos durante su análisis o sobre determinadas situaciones del analizador que ocurren durante el procesado de la muestra. En general, requiere la toma de medidas (revisión/corrección) por parte del operador.

Alarma de párametro. Indicador visual o impreso que señaliza la presencia o sospecha de una sustancia o condición que puede alterar la exactitud de la medición del parámetro.

Alarma de presencia de poblaciones anormales. Indicador visual o impreso que señaliza la presencia de anomalías eritrocitarias, del tipo de la anisocitosis, o leucocitarias, como por ejemplo células en banda, granulocitos inmaduros, blastos o linfocitos modificados.

Alarma por dispersión. Indicador visual o impreso que señaliza la presencia de los datos de concentraciones celulares y/o valores fuera del intervalo elegido por el operador.

Algoritmo. Procedimiento para resolver un problema paso a paso; generalmente se encuentra codificado en el software del ordenador.

Anisocitosis. Variación en el tamaño de los eritrocitos.

Anticoagulante. Sustancia que impide o bloquea los mecanismos normales de coagulación de la sangre.

Arrastre. Interferencia significativa de la muestra previa en los resultados obtenidos con la muestra actual.

Autoaglutinación. Aglomeración inespecífica de las células debida a factores físicos/químicos.

Autoanalizador de hematología. Instrumento que admite directamente muestras de sangre total para proceder a su análisis y emite los resultados una vez finalizado éste.

Basófilo. Granulocito que suele estar presente en concentraciones ínfimas en la circulación. Interviene en la alergia, la inflamación y la liberación de histamina.

Blasto. Es un precursor inmaduro en la estirpe de las células sanguíneas. Normalmente, esta célula está presente en la médula ósea, pero no en la sangre circulante.

Calibración. Determinación del factor de conversión de la desviación de un procedimiento analítico en condiciones conocidas, con objeto de obtener mediciones exactas. La exactitud en el intervalo de operación se establece a través de los correspondientes métodos de referencia, materiales de referencia y/o calibradores (ICSH).

Calibración automática. Opción de los sistemas CELL-DYN que guía al operador a través del proceso de calibración y calcula automáticamente el factor de calibración de cada parámetro.

Calibrador. Material de características conocidas que se utiliza, en combinación con el procedimiento de calibración, para ajustar la medición. Este material debe corresponderse con una preparación o material de referencia nacional o internacional (ICSH).

Carboxihemoglobina. Unión relativamente estable entre el monóxido de carbono y la hemoglobina; su formación impide el intercambio normal del dióxido de carbono y del oxígeno durante la circulación normal de la sangre. Sus niveles se elevan en los estados de asfixia, incluida la muerte.

CBC. Acrónimo de hemograma completo, que incluye al menos: WBC, RBC, HGB, HCT, MCV, MCH, MCHC y PLT.

Célula en banda. Estado de maduración del granulocito antes de su segmentación. En general, su número es muy reducido en la circulación, pero cuando aumenta indica una "desviación a la izquierda".

Coagulación. Proceso mediante el cual la sangre se espesa formando una masa adherente y viscosa, que tiene la finalidad de obstruir una ruptura en algún vaso sanguíneo.

Coeficiente de correlación. Grado de relación entre dos variables, que se representa como un valor en una escala de –1,0 a 1,0, siendo este último valor indicativo de una correlación positiva perfecta y el primero, de una correlación negativa perfecta. El valor 0,0 indica que no existe ninguna correlación entre las variables.

http://booksmedicos.blogspot.com

Coeficiente de variación (cv). Parámetro estadístico que se utiliza para describir la heterogeneidad de la poblaciones. Expresión de la desviación típica como porcentaje de la media.

Coincidencia de pasaje. Paso simultáneo de dos o más células a través de la apertura.

Control (material de control, material de control de calidad). Sustancia utilizada diariamente en la práctica rutinaria para verificar el funcionamiento de un proceso o instrumento analítico. Este material debe reunir propiedades similares y analizarse del mismo modo que las muestras del paciente. Al material de control se puede o no asignar un valor predeterminado (ICSH, NCCLS).

Control de calidad (externo). Sistema de comparación retrospectiva y objetiva de los resultados obtenidos por diferentes laboratorios organizado por una compañía ajena. El objetivo principal consiste en establecer las bases para comparar los diferentes laboratorios e instrumentos (si ello es posible) frente a un patrón de referencia, si se dispone de él (ICSH).

Control de calidad (interno). Conjunto de normas elaboradas por el personal del laboratorio para la evaluación continuada de la fiabilidad del trabajo que en él se desarrolla. Estos procedimientos indican si los resultados de las pruebas son suficientemente fiables para los clínicos que las solicitan. Estas normas deben incluir valoraciones del material de control y un análisis estadístico de los datos del paciente (ICSH).

Corpúsculo. Eritrocito o leucocito vivo no agregado en los tejidos contiguos.

Corrección de la coincidencia. Análisis estadístico que ajusta la pérdida de coincidencia del recuento. En los sistemas CELL-DYN un circuito analógico aplica la corrección de forma automática.

Crioaglutinina. Sustancia de la sangre que agrega los eritrocitos compatibles e incompatibles a baja temperatura. También se denomina criohemaglutinina.

Criofibrinógeno, crioglobulina. Cualquiera de las proteínas que se asemejan a las gammaglobulinas, cristalizan en frío y se disuelven de nuevo con el calor.

Datos de configuración. Criterios elegidos por el operador o datos para ajustar la operación del analizador y los formatos de salida de los datos.

Desviación. Cambio brusco en los resultados.

Desviación. Factor sistemático que determina inexactitud. Medición de la inexactitud o error sistemático en determinadas condiciones del análisis.

Desviación. Variación o cambio en el tiempo del sistema que influye significativamente en su funcionamiento.

Desviación Estándar. Medida de la dispersión de un grupo de valores alrededor de la media. Raíz cuadrada de la variancia, expresada en las mismas unidades que la propia medición.

Distribución de Gauss. Término estadístico que describe la distribución dentro de una población; distribución simétrica con un solo pico.

EDTA. Acrónimo de acetato de tetraetilendiamina. Anticoagulante que fija el calcio. Es el anticoagulante más utilizado en hematología, porque preseva la morfología celular en un estado muy parecido al del ser vivo. Puede suministrarse como líquido (K_3 o K_2) o en polvo (Na_2).

Eosinofilia. Aumento en la concentración absoluta de eosinófilos circulantes.

Eosinófilo. Granulocito maduro presente en concentraciones reducidas en la sangre circulante. Interviene en las reacciones de defensa del huésped frente a ciertos parásitos, en los procesos de alergia, en la inflamación y en la fagocitosis.

Eritrocito. Disco pequeño, bicóncavo y circular, de aproximadamente 7,5 µm de diámetro, carente de núcleos. Los eritrocitos son células maduras presentes en la sangre circulante en cantidades mayores que otras células (4.5 a 5 millones de eritrocitos o hematíes por microlitro de sangre total, por término medio).

Eritrocito nucleado (eritoblasto, NRBC, normoblasto). Célula nucleada de la médula ósea que da origen al eritrocito y no se halla presente en condiciones normales en la circulación.

Error aleatorio. Variación sin un patrón característico entre los datos sucesivos de un análisis. A menudo, se admite que sigue una distribución normal (gaussiana) alrededor de la media.

Error sistemático. Variación direccional o con un patrón fijo entre los valores obtenidos y los valores esperados.

Especificidad clínica. Capacidad del análisis para reconocer a los sujetos que no padecen la enfermedad sospechada. Capacidad del método para obtener resultados negativos en relación con un método de referencia. Porcentaje o proporción de pacientes que no sufren dicho trastorno clínico y presentan valores que no exceden el límite de decisión (NCCLS).

Especificidad del análisis. Ausencia de interferencias en la medición. Capacidad de un método analítico para determinar únicamente el componente que se desea medir (NCCLS).

Estabilidad. Capacidad de una muestra, reactivo o control de mantener constante la concentración de la muestra a analizar. A veces, también refleja la capacidad del sistema analítico para evitar la desviación.

http://booksmedicos.blogspot.com

Exactitud. Medición de la concordancia entre el valor estimado (resultado generado por el método) y el valor real. La exactitud no posee un valor numérico, sino que se mide como la cantidad (o el grado) de inexactitud (ICSH). Grado de concordancia entre el valor medido y el valor esperado de una muestra.

Factor de calibración. Factor multiplicador obtenido durante la calibración que se puede aplicar para obtener los resultados exactos a partir de los datos preliminares.

Fallo. Implica un error o estado que no cumple los criterios de aceptación internos. Se activan los indicadores que alertan al operador del fallo.

Fecha de caducidad. Fecha asignada por el fabricante, después de la cual no debe utilizarse el producto. La fecha de caducidad de los reactivos, controles y calibradores se fija durante el proceso de fabricación.

Femtolitro (fl). Unidad de medida que expresa el volumen de las células sanguíneas. Un femtolitro es una millonésima de un litro.

Fiabilidad. Magnitud con la que un experimento, ensayo o procedimiento de medida produce los mismos resultados después de repetir la medición.

Fibrina. Producto final de la coagulación, que deriva de la proteína plasmática fibrinógeno por efecto de la trombina.

Fibrinógeno. Una de las proteínas más importantes del plasma, sustrato de la trombina a partir del que se forma la fibrina; factor I de la coagulación.

Fichero de la media móvil. Almacén de datos que admite y archiva automáticamente las medias del lote en cada tiempo, que se calculan para su revisión por el operador en forma de un registro abreviado o de la representación de Levey-Jennings (análisis de la tendencia).

Fichero QC. Almacén que archiva automáticamente los datos cada vez que se procesa un control, para su revisión posterior y representación en forma abreviada o en la gráfica de Levey-Jennings. La media, DE y CV, se actualizan en forma automática cada vez que reciben los datos.

Ganancia. Grado de intensificación generado en el amplificador, que se expresa por el cociente entre las alarmas de salida y las de entrada.

Glóbulo rojo, hematíe. Véase Eritrocito.

GRAN. Código para identificar el resultado del recuento absoluto de granulocitos por unidad de volumen de sangre total: # x 10^9/l o x 10^3/µl.

Granulocito. Leucocito maduro que contiene gránulos citoplásmicos llamativos; se distinguen como neutrófilos, eosinófilos, basófilos por sus afinidades tintoriales. Los granulocitos poseen núcleos irregulares.

Granulocitosis. Aumento en la concentración absoluta de granulocitos en la sangre circulante.

HCT. Código para identificar el resultado del valor hematocrito en forma de porcentaje de volumen o de cociente.

Hematocrito. Relación entre el volumen de los eritrocitos y el de la sangre total, que se expresa como porcentaje (% de vol).

Hemoglobina. Proteína intraeritrocitaria, con hierro, que transporta el oxígeno. Tetrámero con cuatro cadenas de globulina, cada una con un residuo hem.

Hemólisis. Alteración o destrucción de una célula.

Hemólisis. Destrucción de los eritrocitos con liberación de hemoglobina.

Heparina. Anticoagulante que se une y potencia los efectos de la antitrombina III, sustancia que impide que la sangre se coagule. No se recomienda su uso en las muestras destinadas a los analizadores de hematología.

HGB. Código para identificar el resultado de la hemoglobina, que se expresa en unidades de masa (# g/dl, # g/l) o moles (# mmol/l) por unidad de volumen de la sangre total. En los sistemas CELL-DYN, el operador puede elegir la unidad de medición a voluntad.

Hiperbilirrubinemia. Aumento anormal de la bilirrubina en la sangre circulante, que cuando alcanza un determinado umbral provoca la aparición de ictericia.

Hiperglucemia. Concentración anormalmente elevada de la glucosa en la sangre circulante, referida de modo especial a los niveles en ayunas.

Hipocrómico (hipocromía, hipocromasia). Disminución del contenido de hemoglobina de los hematíes. MCH y pigmento reducidos en el frotis de sangre teñido.

Histograma. Representación gráfica de la frecuencia con que se distribuyen las células sanguíneas medidas. El volumen se representa en el eje de abscisas, mientras que la concentración celular relativa se mide en el eje de coordenadas.

ICSH. Acrónimo del Comité Internacional de Normalización en Hematología.

ID de muestra. Código alfanumérico que identifica una muestra concreta. Se puede introducir de forma automática o activando la opción de incremento automático. También se puede introducir de forma manual antes de procesar la muestra.

ID del operador. Código alfanumérico que identifica al operador actual del sistema.

Impedancia (resistividad eléctrica), método. Proceso que detecta y mide el tamaño de las células no conductoras suspendidas en un medio conductor a medida que son aspiradas y pasan por la aber-

http://booksmedicos.blogspot.com

tura (zona de detección). Cada célula desplaza su propio volumen de líquido conductor y crea así una resistencia al flujo que resulta directamente proporcional al volumen celular. Las propiedades físicas detectadas en las células se transforman en alarmas eléctricas equivalentes.

Imprecisión. Variación en los resultados de un conjunto de replicados o mediciones duplicadas, que se expresa como la desviación típica o el coeficiente de variación. Véase también Precisión.

In vitro. Término con el que se hace referencia a pruebas diagnósticas que analizan una muestra de un tubo de ensayo o de otro medio controlado (literalmente, en el vidrio).

In vivo. Dentro del ser vivo.

Índice de dilución. Factor con el que se diluye una muestra antes de su medición. Los índices de dilución pueden variar hasta obtener una concentración susceptible de ser medida.

Índice de la desviación típica (IDE). Medida del error sistemático y aleatorio, que indica cuántas desviaciones típicas se aleja un número determinado de la media. Se usa en los programas de control de calidad externos para relacionar el funcionamiento de un laboratorio con el de los demás laboratorios participantes. El IDE perfecto es 0, pero en cualquier caso, debe ser siempre inferior a 1,0.

Índices eritrocitarios. Conjunto calculado de valores de las propiedades eritrocitarias: volumen corpuscular medio (MCV), hemoglobina corpuscular media (MCH) y concentración de la hemoglobina corpuscular media (MCHC).

Inexactitud. Diferencia numérica entre la media de un conjunto de mediciones repetidas de la misma muestra y el valor esperado. La diferencia (positiva o negativa) se puede expresar en las unidades de la cantidad medida o como porcentaje del valor esperado (ICSH).

Intervalo. Medida de la dispersión de los valores. Diferencia entre el valor máximo y mínimo de un conjunto de mediciones.

Intervalo de referencia. Intervalo normal establecido en el laboratorio. Las variables locales, como el método de ensayo, la región geográfica, las sustancias de interferencia, la edad y el sexo ocasionan mínimas variaciones en los intervalos de referencia que se obtienen en cada laboratorio.

El intervalo normal se determina examinando muestras recogidas en un número de 100 a 300 sujetos sanos y calculando después la media 2DE. Los resultados del análisis del 95% de la población normal se hallarán comprendidos dentro de este intervalo. Se sugiere que cada laboratorio establezca sus propios intervalos de referencia.

Jeringa. Dispositivo que se compone de un cilindro hueco, conectado a un émbolo, y sirve para inyectar o administrar un volumen preciso de la muestra diluida.

Leucocito. Célula de la sangre circulante, que se encuentra presente en concentraciones de 7 a 12 µl de sangre total. Inicialmente, se diferencian por sus propiedades nucleares como leucocitos polinucleares o mononucleares. A su vez, se pueden clasificar según la presencia de gránulos en el citoplasma como granulocitos, linfocitos y monocitos. Los leucocitos defienden a los tejidos de la invasión de los microorganismos extraños y de las sustancias químicas.

Limpieza automática. Opción de los sistemas CELL-DYN para limpiar automáticamente el sistema de flujo del analizador y la cánula de muestra sin intervención del usuario.

Linealidad. Capacidad de análisis para obtener mediciones proporcionales a un analito medido en un intervalo conocido de concentración o cuenta celular [NCCLS].

Linfocito. Pequeño leucocito mononuclear maduro, presente en concentración relativamente elevada (20-50%). Posee un núcleo redondo o ligeramente indentado y no contiene gránulos visibles en su citoplasma.

Linfocitosis. Aumento de la concentración de linfocitos en la sangre circulante.

Linfopenia (linfopénico). Disminución del recuento absoluto de linfocitos en la sangre circulante.

Lipemia. Estado en el que se observa una concentración de lípidos en la sangre mayor de la normal; el plasma tiene un aspecto lechoso. Este estado puede interferir la lectura óptica de los valores hematológicos principalmente de hemoglobina.

LIS. Acrónimo de sistema de información del laboratorio.

Lisis. Proceso de alteración o destrucción de las células.

LRI. Acrónimo de la interferencia de la región inferior. Indicador visual o impreso de detección de una anomalía en la región inferior de tamaño de las plaquetas, que exige revisión microscópica de la muestra.

LYM. Código para identificar el recuento absoluto de linfocitos por unidad de volumen de sangre total: # x 10^9/l o # x 10^3/µl.

Macrocitosis. Incremento generalizado del número de eritrocitos de gran tamaño en la circulación. Se asocia a estados de deficiencia de la vitamina B_{12} y del folato, y también a ciertos tratamientos.

MCH (hemoglobina corpuscular media). Acrónimo de hemoglobina corpuscular media. Símbolo con el que se expresa el resultado de la hemoglobina corpuscular media, que es el contenido medio de

http://booksmedicos.blogspot.com

Sustancias/estados de interferencia (resultados erróneos). Componente del sistema que altera la exactitud en la medición de un parámetro.

Tendencia. Situación en la que un resultado se desplaza en la misma dirección durante varios ciclos de procesado consecutivos.

Trombocito o plaqueta. Fragmentos citoplásmicos circulantes de los megacariocitos, presentes en concentraciones moderadas en la sangre (media: aprox. 250.000/μl de sangre total). No contiene núcleos, pero sí algunos gránulos.

Unidad de medida. Cantidad determinada que se adopta como patrón de medición. Se acompaña de un resultado numérico de la cantidad o propiedad medida.

URI. Acrónimo de interferencia de la región superior. Indicador visual o impreso de una anomalía detectada en la región superior de tamaño de las plaquetas, que exige revisión. Esta alarma de la interferencia obedece, por regla general, a la presencia de grandes plaquetas o de pequeños eritrocitos en la muestra.

Verificación. Protocolo o procedimiento seguido para examinar el funcionamiento de un sistema o componente del mismo y asegurar que cumple todas las especificaciones estipuladas.

Volumen globular (hematocrito). Medida de la relación entre el volumen ocupado por los eritrocitos y la sangre total.

VPM. Acrónimo de volumen plaquetario medio. Código que representa el volumen plaquetario medio (en femtolitros). VPM varía de forma inversamente proporcional al PDW.

WBC. Acrónimo de leucocito. Su concentración se mide por unidad de volumen de sangre total: # x 10^9/l o # 10^3/μl.

X-B (programa de media móvil). Código del programa de medidas móviles diseñado por el Dr. Bull. Programa estadístico que controla el funcionamiento del sistema a medida que se procesan las muestras. Todo resultado de cada parámetro examinado, como MCV, MCH y MCHC, que cumpla los criterios admitidos, es incluido automáticamente en el lote actual.

http://booksmedicos.blogspot.com

Bibliografía

Hematology, Williams, 6th edition, 2001. Annals of the New York Academy of Science. 938: 63-70, 2001.

Biomedicine & Pharmacotherapy. 55: 186-194, 2001.

Blood. 96: 823-833, 2000.

Leukemia. 14: 973-990, 2000.

Barnett, R.N.: Clinical Laboratory Statistics. Little, Brown and Company, Boston 1979.

Brown, B.A.: Hematology: Principles and Procedures. Lea & Febiger, Philadelphia 1993.

Campbell, M.J., Machin, D.: Medical Statistics: A Common Sense Approach. John Wiley & Son, New York 1993.

Hillman, R.S., Finch, C.A.: Red Cell Manual. FA Davis Company, Philadelphia 1992.

International Committee for Standardization in Hematology (ICSH). Protocol for Evaluation of Automated Blood Cell Counters. Clinical and Laboratory Hematology; 10: 203, 1988.

Lotspeich-Steininger, C.A., Stiene-Martin, E.A., Koepke, J.A.: Clinical Hematology: Principles, Procedures, Correlations. JB Lippincott Company, Philadelphia und New York 1992.

National Committee for Clinical Laboratory Standards. Internal Quality Control Testing: Principles and Definitions. Approved Guideline. NCCLS Document C24-A, Villanova, PA., 1991.

National Committee for Clinical Laboratory Standards. Performance Goals for the Internal Quality Control of Multichannel Hematology Analyzers. Proposed Standard. NCCLS Document H26-P, Villanova, PA., 1989.

National Committee for Clinical Laboratory Standards. Reference Leukocyte Differential Count (Proportional) and Evaluation of Instrumental Methods. Approved Guideline. NCCLS Document H20-A, Villanova, PA., 1992.

Quality Assurance in Haematology. Hrsg. S.M. Lewis, R.L. Verwilhen. Bailliere Tindal, London 1988.

Powers, L. W.: Diagnostic Hematology: Clinical and Technical Principles. The CV Mosby Company, St. Louis 1989.

Standard Haematology Practice. Hrsg. B. Roberts im Namen des British Committee for Standards in Haematology. Blackwell Scientific Publications, Boston 1991.

Webster's Ninth New Collegiate Dictionary. Mass: Merriam-Webster Inc., Springfield 1990.

http://booksmedicos.blogspot.com

Impresión: Patripel S.A.,
Argentina, Agosto de 2002.

http://booksmedicos.blogspot.com



ABBOTT DIAGNÓSTICOS
UNA DIVISIÓN DE ABBOTT LABORATORIES

ABBOTT LABORATORIES DE MÉXICO, S.A. DE C.V.
Av. Coyoacán 1622, México D.F. 03100
Tel. 57 26 46 00 Fax. 57 26 46 01

http://booksmedicos.blogspot.com